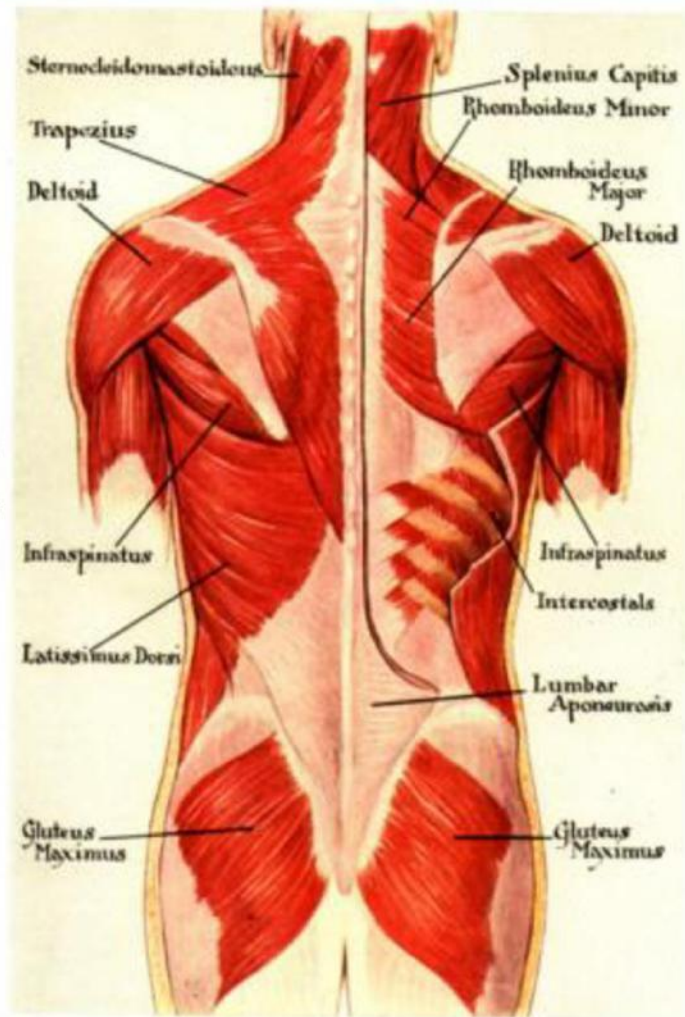
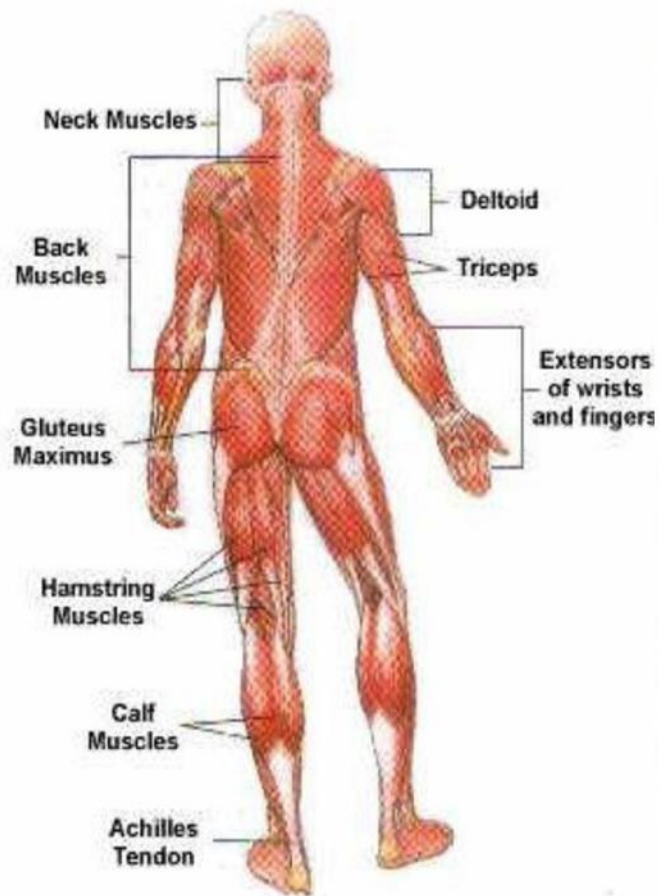


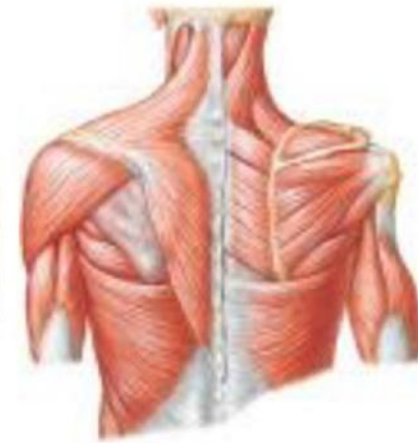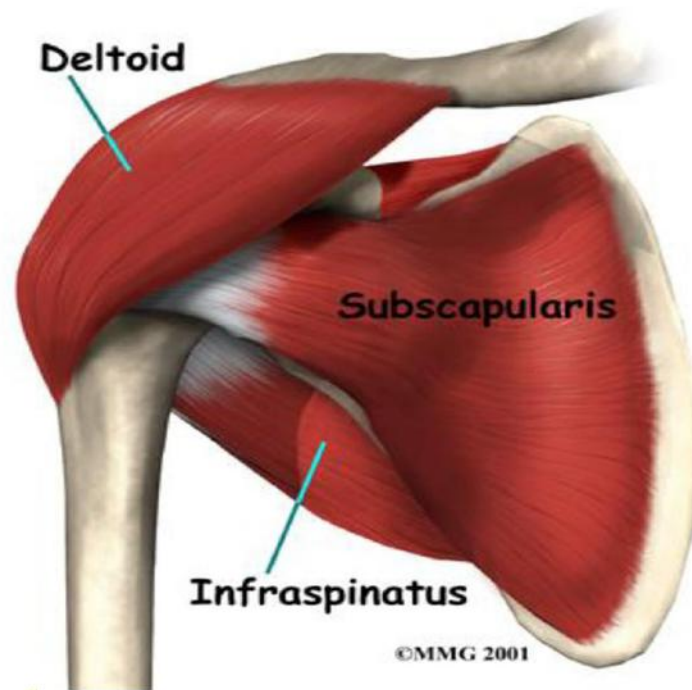


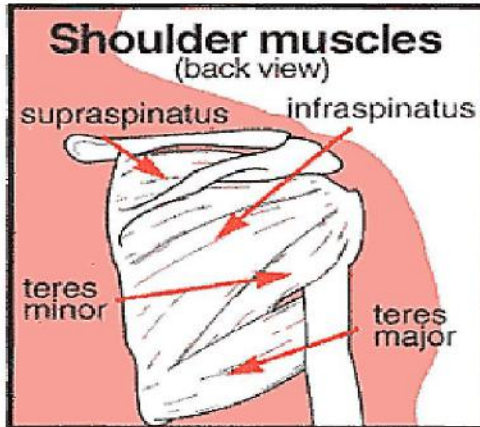
آموزشگاه ماساژ میس

# جزوه تصویری آناتومی



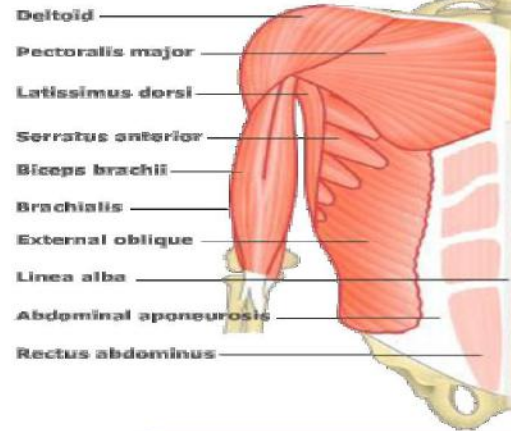
عضلات کمر بند شانه (کتف)  
(**Shoulder girdle**)





## حرکات مهم استخوان کتف:

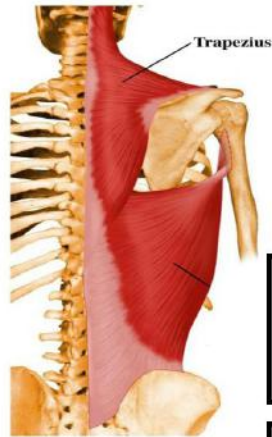
- 1- کشش بالایی (Elevation)
- 2- کشش پایینی (Depression)
- 3- نزدیک شدن به خط میانی بدن (Adduction or retraction)
- 4- دور شدن از خط میانی بدن (Abduction or protraction)
- 5- چرخش بالایی (Upward rotation)
- 6- چرخش پایینی (Downward rotation)



عضلات کمر بند شانه  
به دو گروه تقسیم میشود:

1- عضلاتی که بر استخوان کتف عمل می کنند.

2- عضلاتی که بر استخوان بازو عمل می کنند.

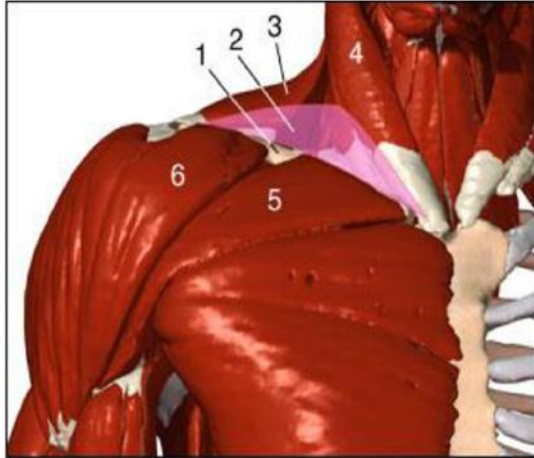


## عضله دوزنقه (Trapezius)

عمل	سر متحرک	سر ثابت
کشش بالایی (Elevation)	یک سوم ابتدای لبه سطح خلفی ترقوه	استخوان پس سری

دوزنقه  
قسمت اول

## عضله دوزنقه (Trapezius)



عمل

سر متحرک

سر ثابت

کشش بالایی (Elevation)

نزدیک کننده (Retraction)

چرخش دهنده بالایی

(Upward rotation)

زائده

اخرمی

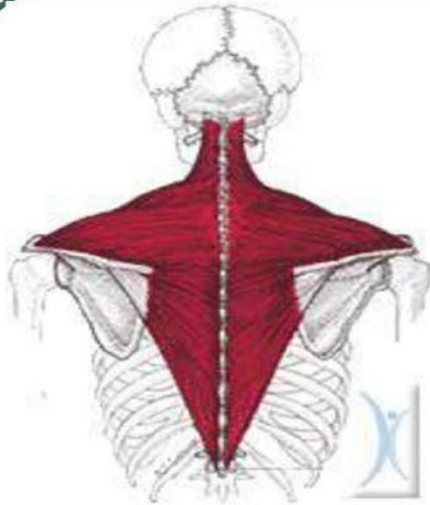
لیگامنت

گردنی در

پشت گردن

دوزنقه  
قسمت دوم

## عضله نوزنقه (Trapezius)



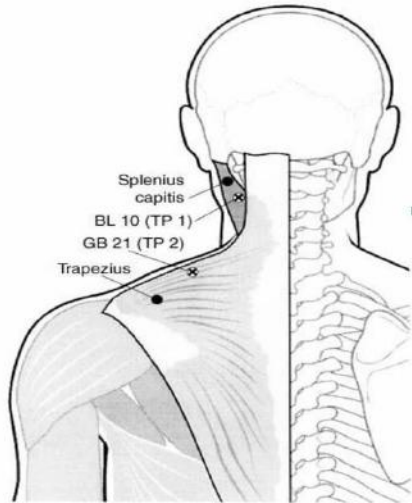
عمل	سر متحرک	سر ثابت
-----	----------	---------

نزدیک کننده (retraction)	خار کتف	زائده شوکی مهره هفتم گردنی و سه مهره پشتی
-----------------------------	---------	--

نوزنقه  
قسمت سوم



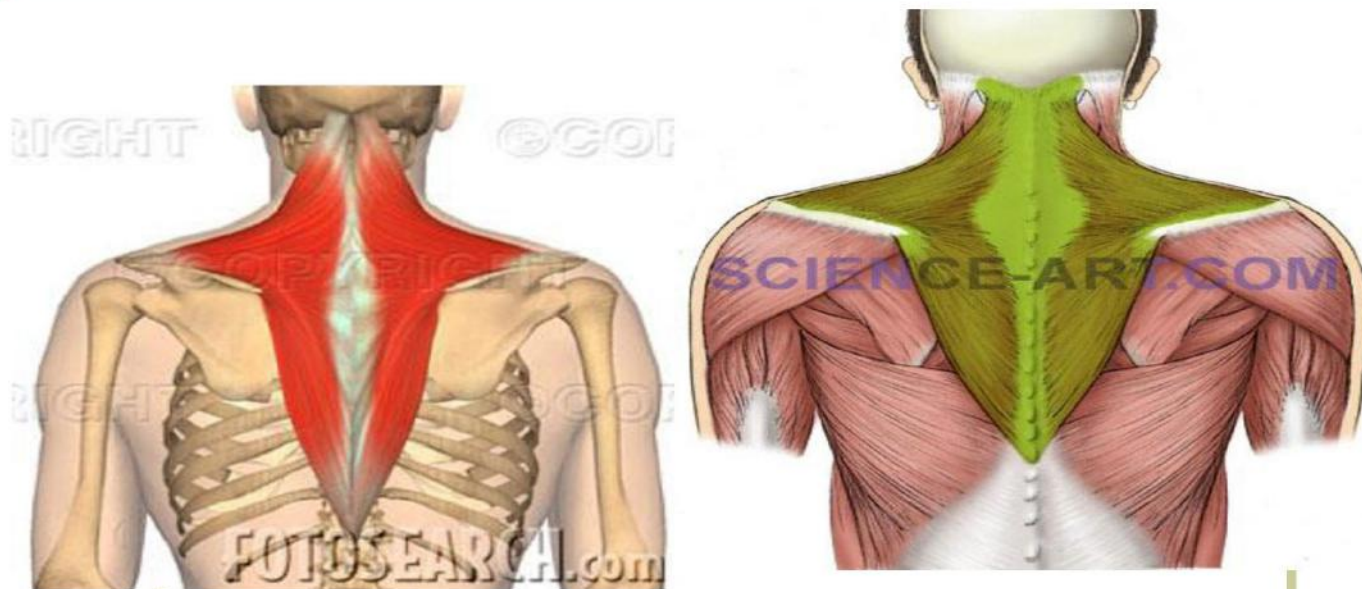
## عضله نوزنقه (Trapezius)



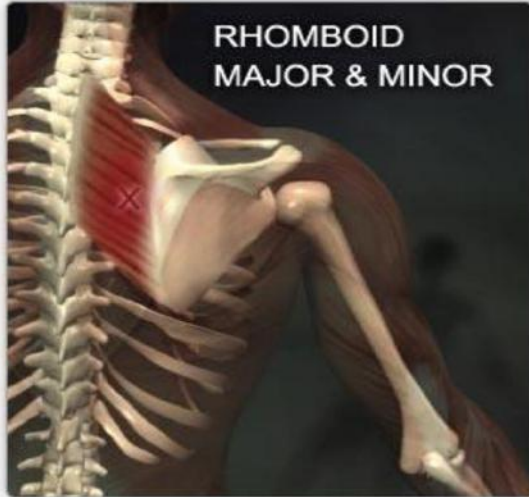
سر ثابت	سر متحرک	عمل
---------	----------	-----

زائده شوکی چهارمین تا دوازدهمین مهره پشتی	ریشه خار کتف	پایین کشیدن (depression) نزدیک کننده (retraction) چرخش بالایی (upward rotation)
--	-----------------	--

نوزنقه  
قسمت  
چهارم



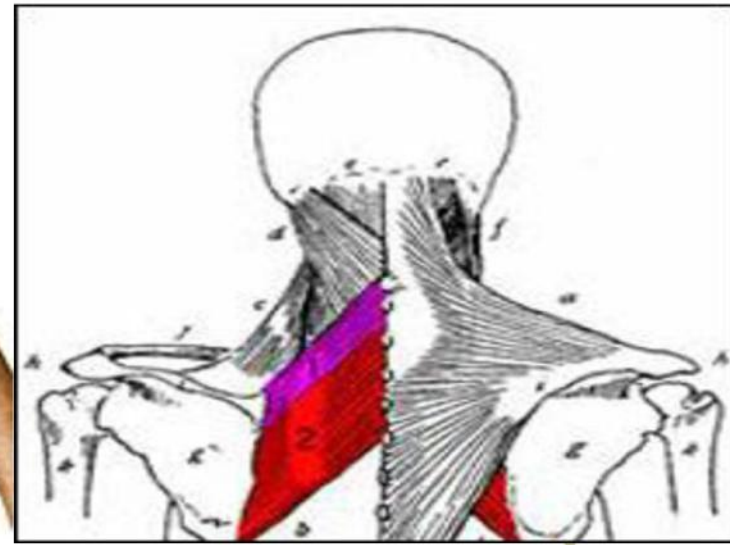
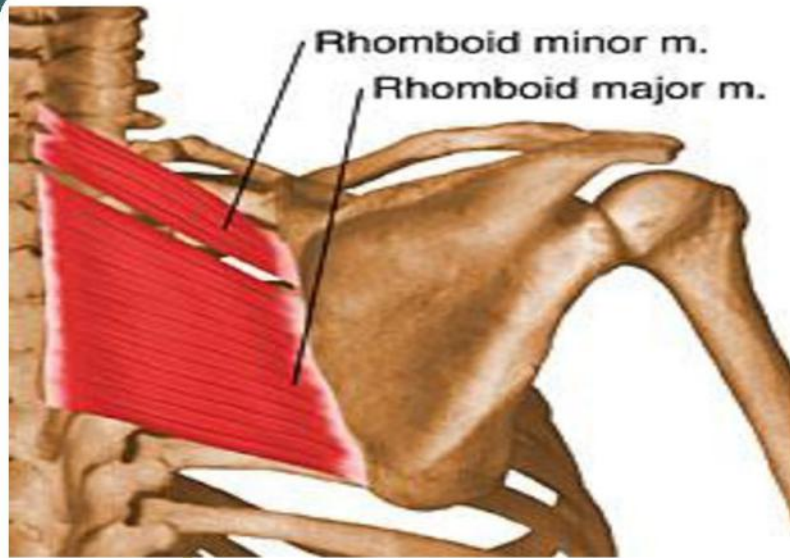
عضله دوزنقه، عضله تختی است که در ناحیه سطحی بالای پشت قرار دارد، و بین استخوان کتف و ستون فقرات به راحتی قابل لمس می باشد.  
( این عضله دارای چهار قسمت می باشد )



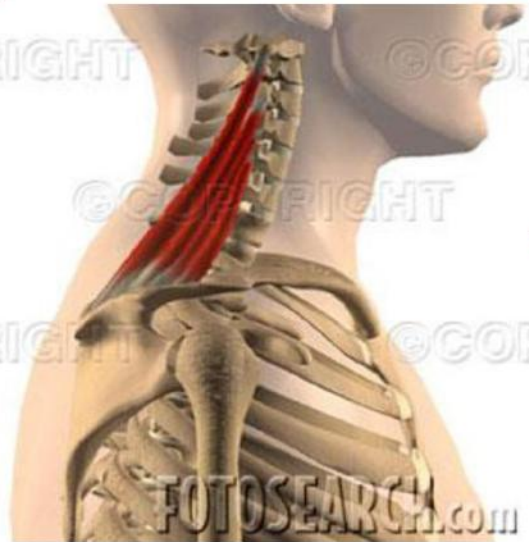
## عضله متوازی الاضلاع (Rhomboid)

عمل	سر متحرک	سر ثابت
-----	----------	---------

کشش بالایی (Elevation) نزدیک کننده (retraction) چرخش پایینی (downward rotation)	لبه داخلی استخوان کتف	زائده های شوکی هفتمین مهره گردنی و پنجم مهره پشتی
--	-----------------------------	---



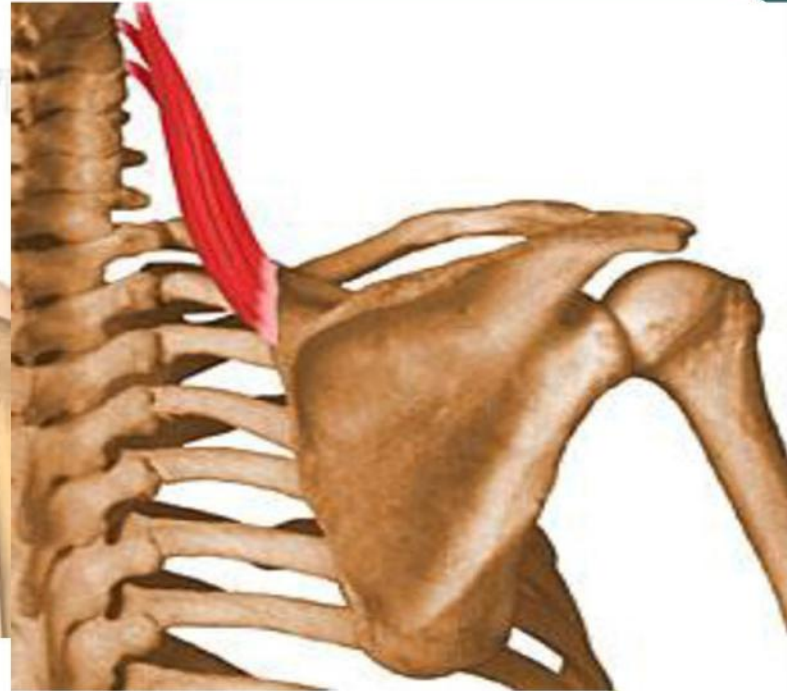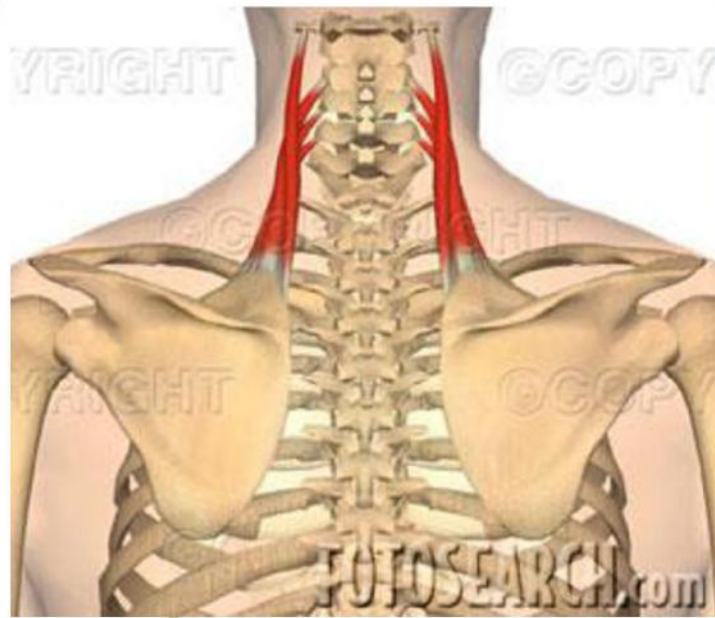
این عضله در زیر عضله نوزنقه قرار گرفته است و به دو قسمت متوازی الاضلاع کوچک و بزرگ تقسیم میشود، اما به طور کلی تحت عنوان یک عضله بررسی میشود.



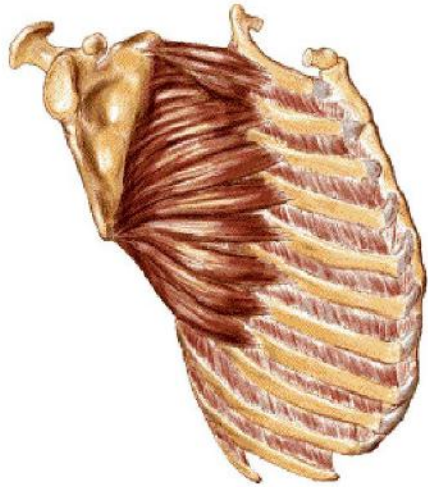
## عضله گوشه ای (Levator scapulae)

عمل	سر متحرک	سر ثابت
-----	----------	---------

کشش بالایی (Elevation) نزدیک کننده (retraction) چرخش پایینی (downward rotation)	لبه داخلی استخوان کتف، بین زاویه فوقانی و ریشه خار کتف	زائده عرضی چهار مهره اول گردنی
--	---	---



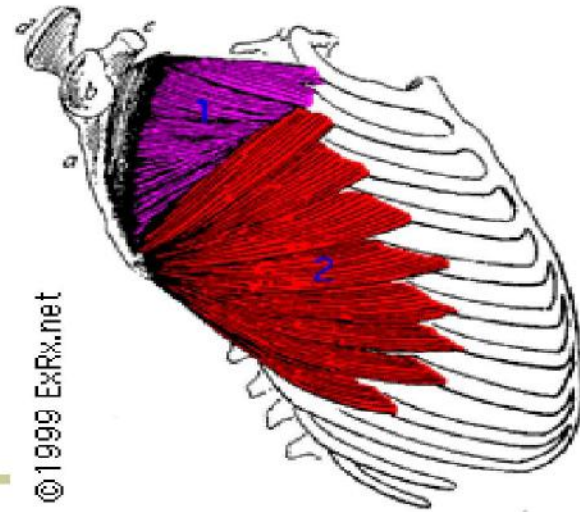
عضله دوزنقه در قسمت خارجی و خلفی گردن، در زیر قسمت اول دوزنقه قرار گرفته است و قابل لمس نیست.



## عضله دندانه ای بزرگ (دندانه ای قدامی) (Serratus Anterior)

عمل	سر متحرک	سر ثابت
دور کننده (protraction) چرخش دهنده بالایی (upward rotation)	لبه داخلی سطح قدامی استخوان کتف بین زاویه فوقانی و تحتانی	قسمت بالای 9 دنده اول در سطح جانبی قفسه سینه

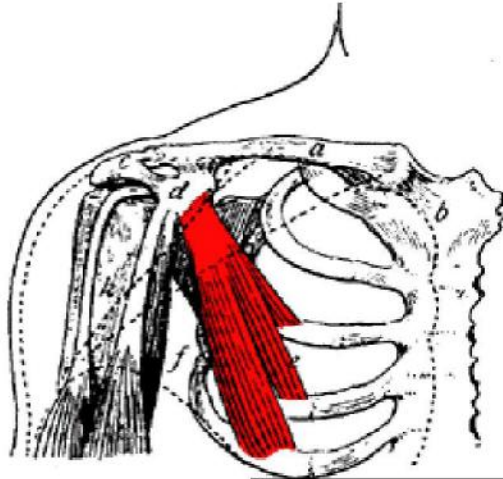
لبه های این عضله با موقعیت چسبندگی آن بر روی دنده ها دندانانیه ای شکل است.



این عضله در زیر استخوان کتف قرار دارد و هنگامیکه دست در مقابل مقاومتی به بالای سر برده می شود، در منطقه زیر لبه خارجی کتف قابل لمس می باشد.

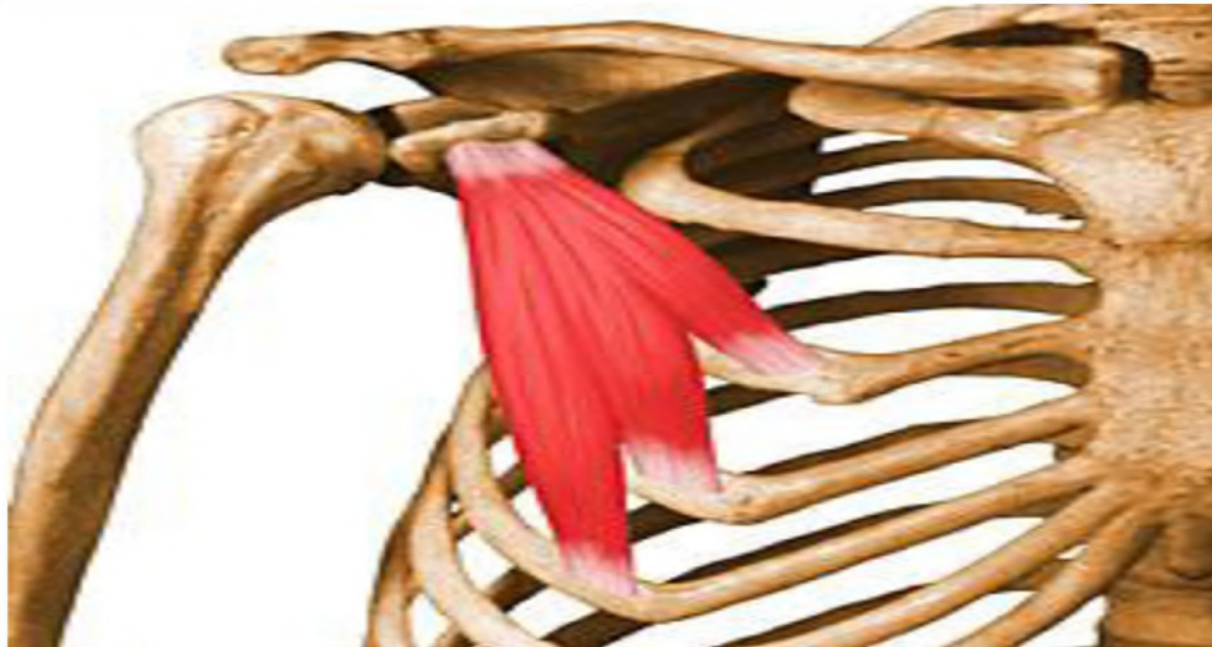


## عضله سینه ای کوچک (Pectoralis minor)



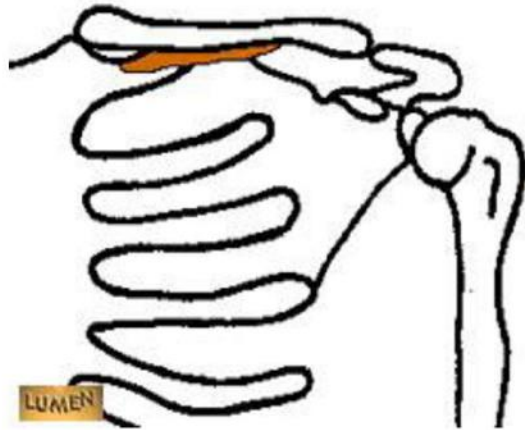سر ثابت	سر متحرک	عمل
---------	----------	-----

دنده های سوم، چهارم و پنجم	زائده غرابی استخوان کتف	دور کننده (protraction) پایین کشنده (depression) چرخش پایینی (downward rotation)
----------------------------	----------------------------	---



این عضله در جلوی سینه و در زیر عضله سینه ای  
بزرگ قرار دارد و به صورت مستقیم قابل لمس  
نیست.

عضله تحت ترقوه ای  
(subclavius)



عمل	سرمتحرک	سر ثابت
-----	---------	---------

<p>ثابت نننده مفصل ترقوه- جناغ پایین کشنده کتف به اندازه جزئی (depression)</p>	<p>سطح تحتانی نیمی از استخوان ترقوه</p>	<p>غضروف دنده اول</p>
--	---	---------------------------

### SUBCLAVIUS

**Description:**  
small, rounded muscle lying inferior to the clavicle.

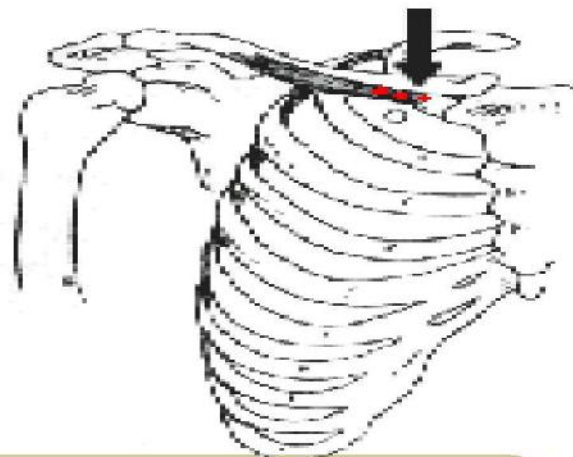
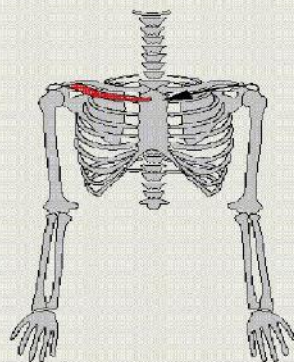
**Origin:**  
junction of first rib and its costal cartilage

**Insertion:**  
inferior surface of middle third of clavicle

**Function:**  
- medial drawing of clavicle  
- anterior drawing of shoulder

**Modelization:**  
one vector between sternum and clavicle near its distal end

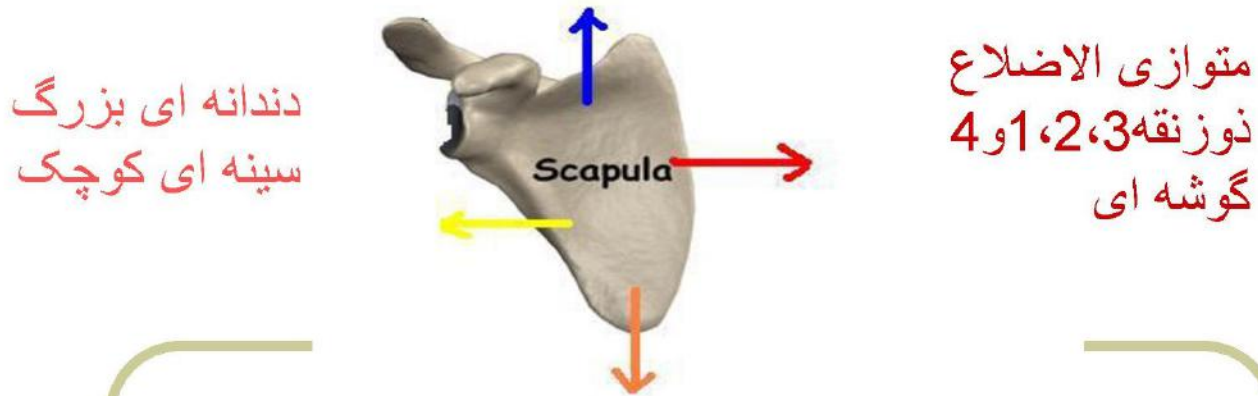
**Notes:**



W. MATRICE - TEG / DI / KFFL - CHARM PROJECT

این عضله در زیر ترقوه قرار گرفته است، و توسط عضله سینه ای بزرگ پوشیده شده است و قابل لمس نیست.

متوازی الاضلاع، دوزنقه  
1 و 2، گوشه ای



دندانه ای بزرگ  
سینه ای کوچک

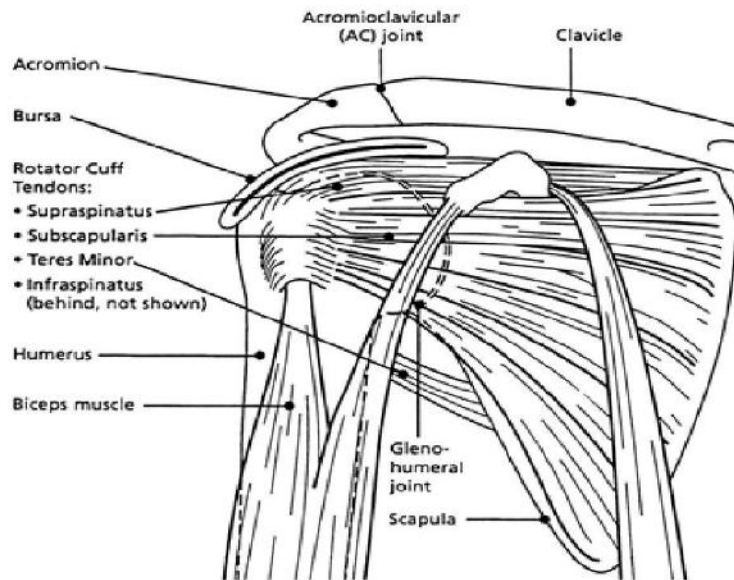
متوازی الاضلاع  
دوزنقه 1، 2، 3 و 4  
گوشه ای

چرخش بالایی: دوزنقه 2 و 4  
و دندانه ای  
چرخش پایینی: متوازی  
الاضلاع، سینه ای کوچک،  
گوشه ای

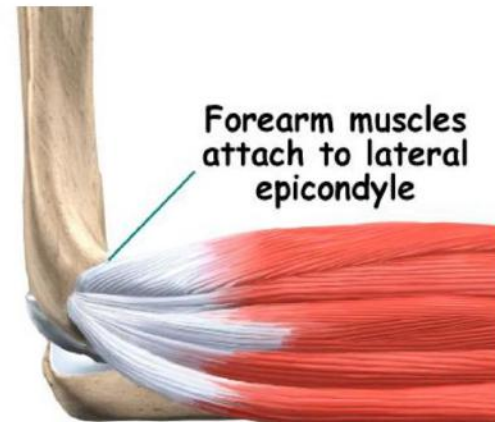
دوزنقه 4  
سینه ای کوچک

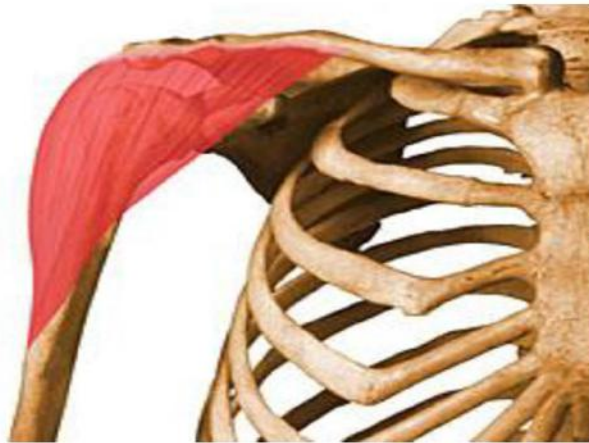## عضلات حرکت دهنده استخوان

بازو:



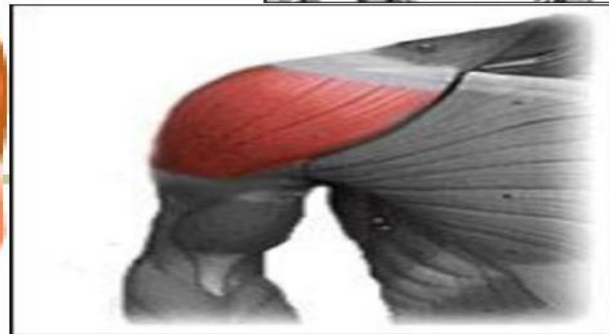
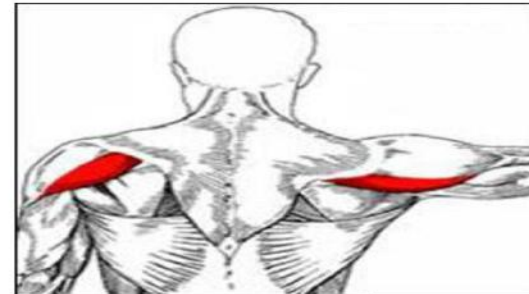
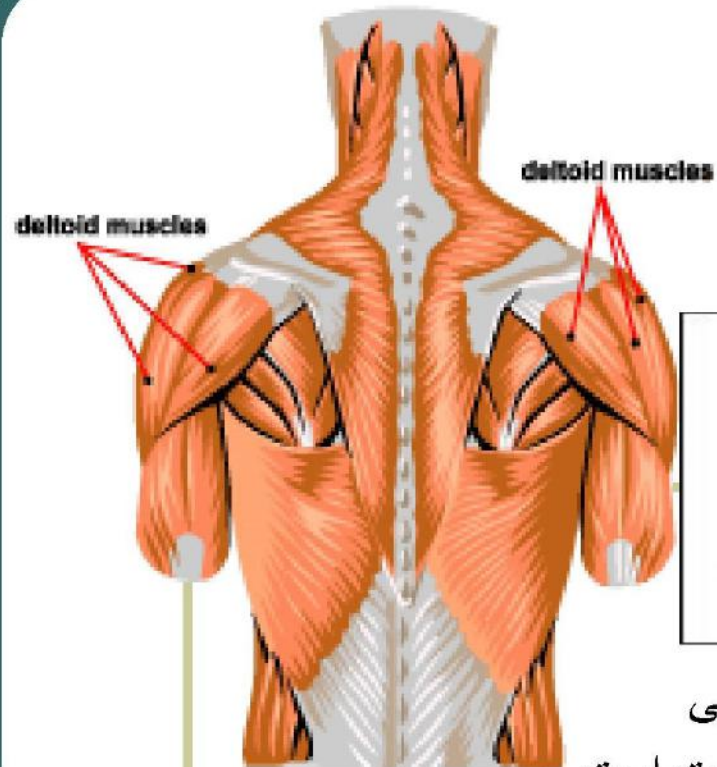
همانگی بسیار موزونی بین حرکت های استخوان های کتف و بازو وجود دارد. به طوریکه حرکات بازو در جهات مختلف باعث حرکات ترقوه و به خصوص کتف می شود.





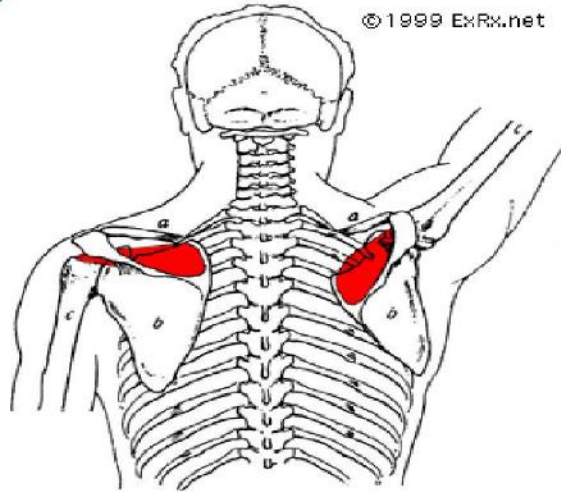
## عضله دالی (Deltoid)

عمل	سر متحرک	سر ثابت
<p><b>بخش میانی:</b> دور کردن (Abduction)</p> <p><b>بخش قدامی:</b> تا شدن، تا شدن افقی، چرخش داخلی (Flexion, Horizontal flexion, Inward rotation)</p> <p><b>بخش خلفی:</b> باز شدن، باز شدن افقی، چرخش خارجی. (Extension, Horizontal extension, outward rotation)</p>	<p>وسط سطح خارجی استخوان بازو</p>	<p>یک سوم بخش خارجی استخوان ترقوه، بالای زائده اخرمی و خار کتف</p>



عضله دالی از عضله های سطحی بدن می باشد. این عضله سه قسمت است و به راحتی لمس می شود.





## عضله فوق خاری (Supraspinatus)

عمل

سر متحرک

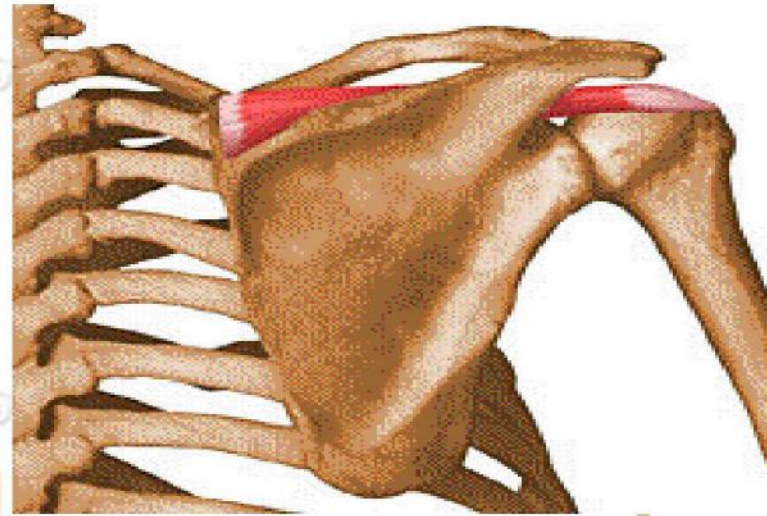
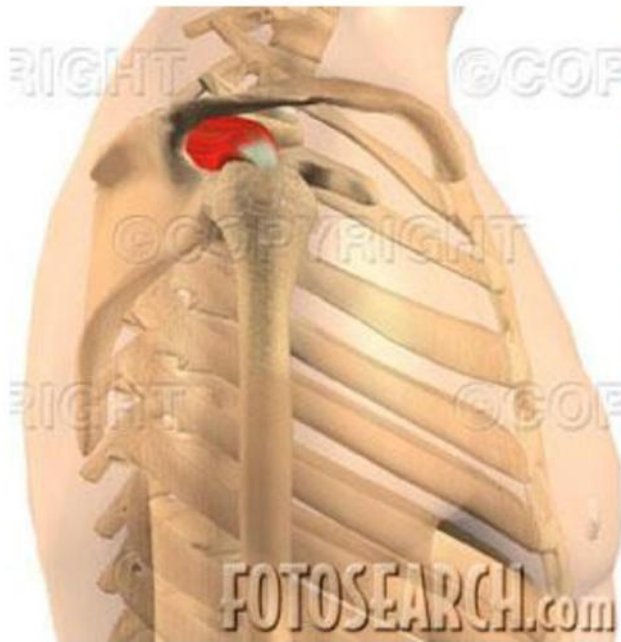سر ثابت

دور کردن  
(abduction)

چرخش خارجی  
(Outward rotation)

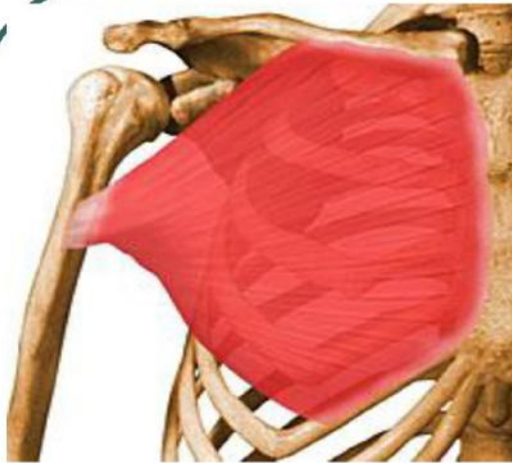بالای  
برجستگی  
بزرگ  
استخوان  
بازو

حفره بالای  
خار کتف

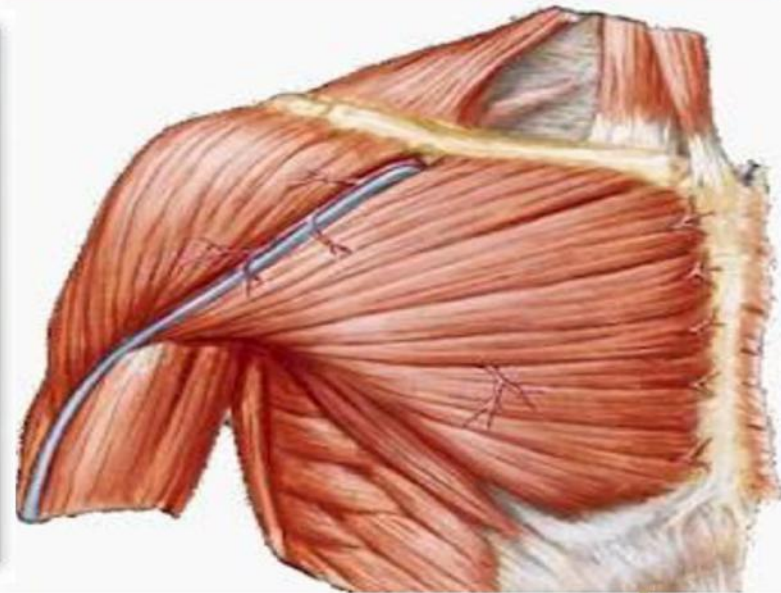
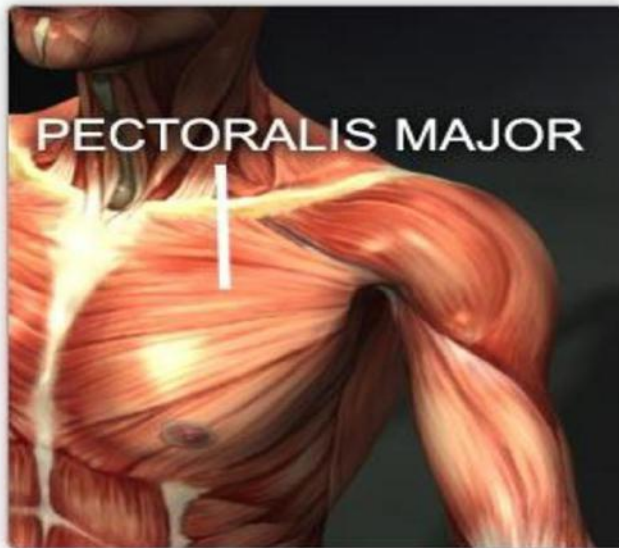


عضله پر قدرتی است و در حفره فوق خاری در زیر  
بخش دوم نوزنقه قرار گرفته است و قابل لمس نیست.

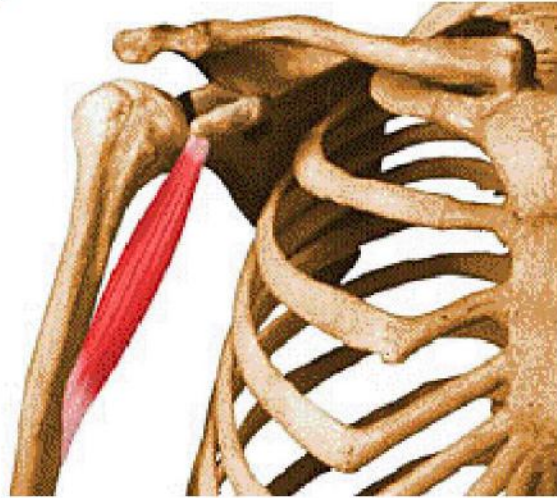
## عضله سینه ای بزرگ (Pectoralis major)



عمل	سر متحرک	سر ثابت
<p><b>بخش ترقوه ای:</b> تا شدن، تا شدن افقی، چرخش داخلی. دور کردن بازو در صورتیکه بیش از 90 درجه باشد (Flexion, Horizontal flexion Inward rotation)</p> <p><b>بخش جناغی:</b> نزدیک کردن، تا شدن افقی، چرخش داخلی (Adduction, Horizontal flexion Inward rotation)</p>	<p>هر دو بخش: سطح خارجی استخوان بازو و در فاصله تقریبی 5 سانتی متری از سر استخوان بازو</p>	<p><b>بخش ترقوه ای:</b> دو سوم سطح داخلی و قدامی ترقوه</p> <p><b>بخش جناغی:</b> لبه سطح قدامی استخوان جناغ سینه و غضروف 6 دنده اول</p>



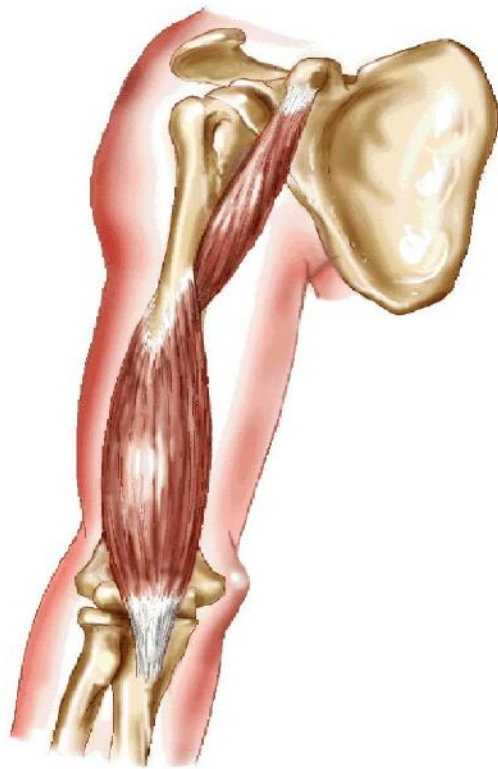
عضله بزرگی است و به صورت سطحی در جلوی قفسه سینه قرار گرفته است و قابل لمس می باشد. این عضله به دو بخش جناغی و ترقوه ای تقسیم می شود و در پرتاب ها نقش مهمی ایفا می کند.



## عضله غرابی بازویی (Coracobrachialis)

عمل	سر متحرک	سر ثابت
-----	----------	---------

<p>تاشدن، تا شدن افقی و چرخش داخلی (flexion, Horizontal flexion Inward rotation) باز شدن (extension) در صورتیکه دست در بالای سر باشد.</p>	<p>سطح داخلی و میانی استخوان بازو درس در نقطه مخالف و روبروی محل که عضله دالی می چسبد.</p>	<p>زائده غرابی استخوان کتف</p>
---	--	--



#### CORACOBRAACHIALIS

**Description:**  
elongated, narrow muscle  
lying along the upper-  
medial part of the arm

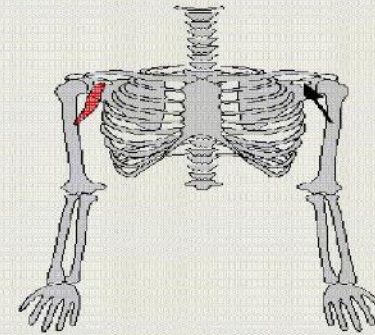
**Origin:**  
the coracoid process of the  
scapula

**Insertion:**  
the middle part of medial  
border of humerus

**Function:**  
- flexion of the humerus  
- adduction of the arm

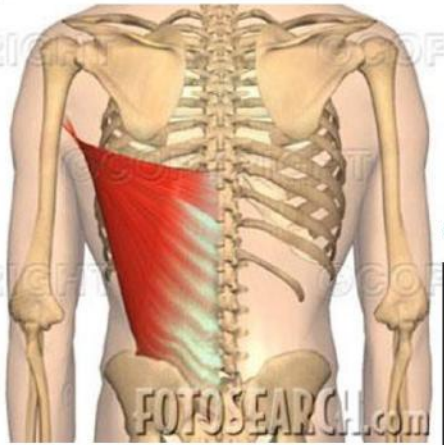
**Modelization:**  
one vector between the  
humerus and the coracoid  
process of the scapula

**Notes:**



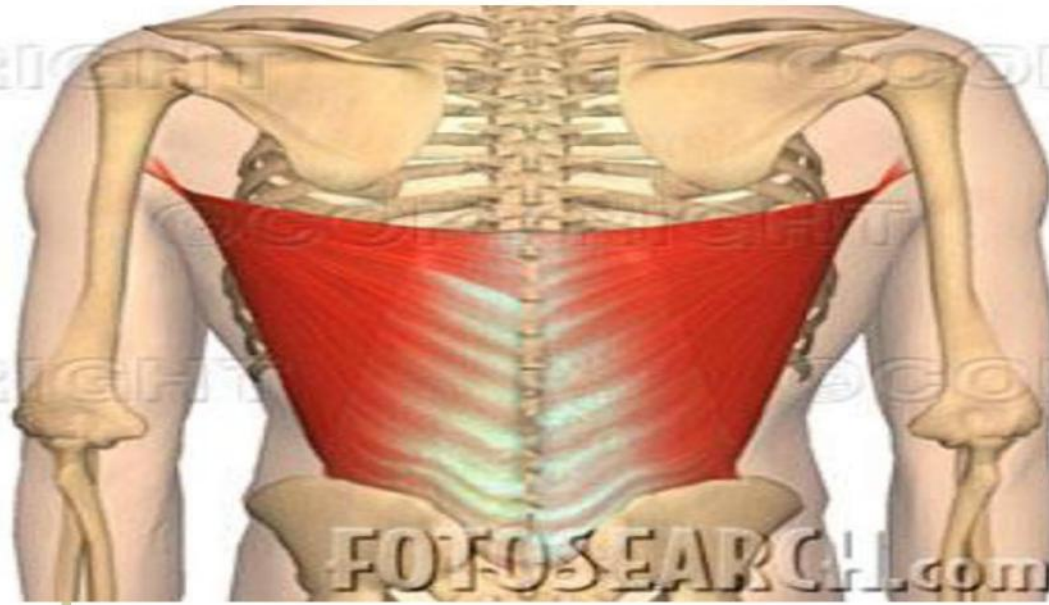
W. MAUREL - LIC / DI / KDFL - CHARM PROJECT

این عضله ، عضله کوچکی است که در  
قسمت داخلی و بالای استخوان بازو  
قرار گرفته است.



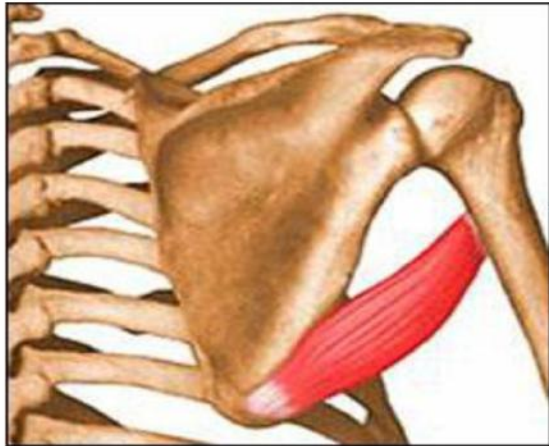
## عضله پشتی بزرگ (Latissimus Dorsi)

عمل	سر متحرک	سر ثابت
<p>نزدیک کننده، باز کننده، پایین کشنده کتف باز کردن بیش از حد، باز کردن افقی، چرخش داخلی استخوان بازو. (Adduction, depression, Hyperextension, Horizontal extension Inward rotation)</p>	<p>سطح قدامی استخوان بازو موازی با تاندون عضله سینه ای بزرگ</p>	<p>زائده های شوکی تمام مهرهای پشتی، تمام مهره های کمری، سطح خلفی استخوان خاجی (ساکروم) تاج خاصره و سه دنده پایینی و زاویه تحتانی کتف</p>



عضله بسیار قوی می باشد و در قسمت پایین پشت قرار دارد و قابل لمس است. چون سر متحرک این عضله بالاتر از سر ثابت آن قرار دارد، این عضله اکستنسور بسیار قوی می باشد.

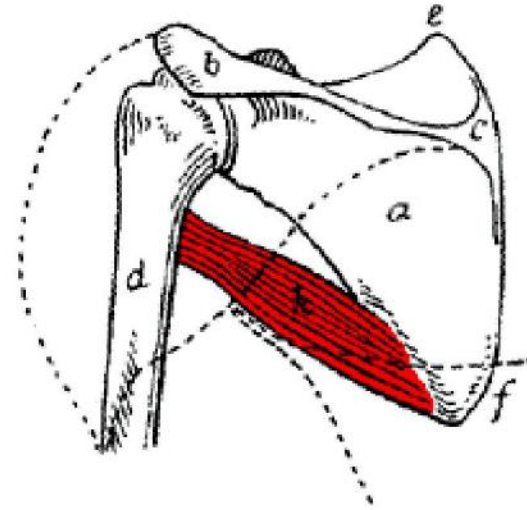
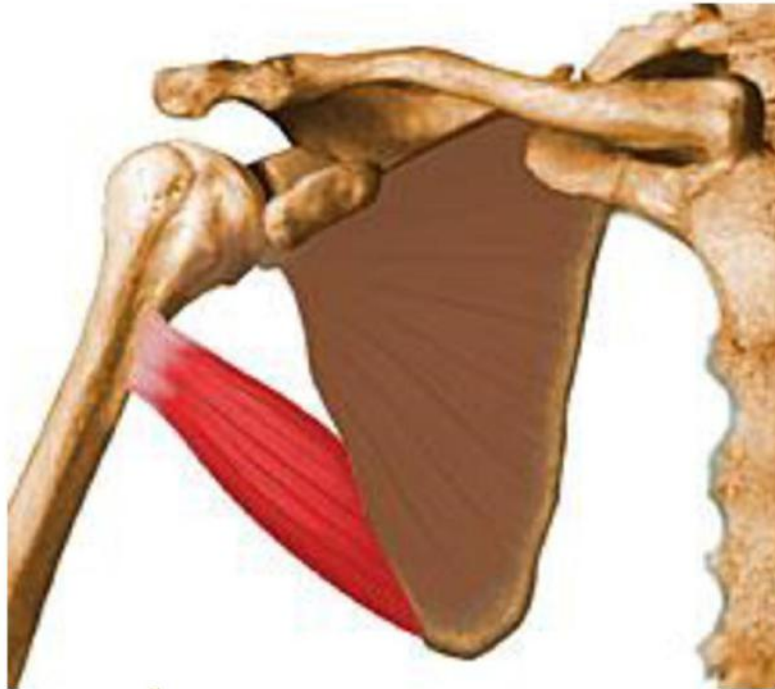



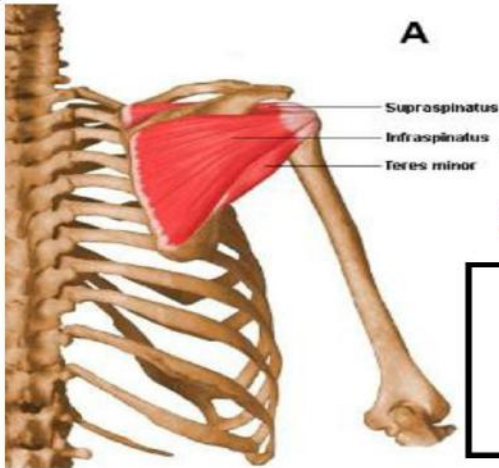
## عضله گرد بزرگ (Teresmajor)

سر ثابت	سر متحرک	عمل
---------	----------	-----

زاویه تحتانی استخوان کتف	سطح قدامی استخوان بازو کمی جلوتر از محل چسبندگی تاندون عضله پشتی بزرگ	عمل این عضله همانند عضله پشتی بزرگ می باشد و به همین دلیل به آن کمک کننده کوچک پشتی بزرگ لقب داده اند.
--------------------------------	--	--

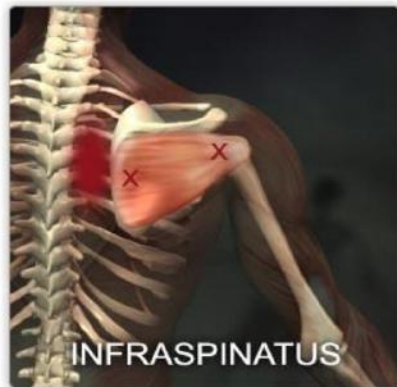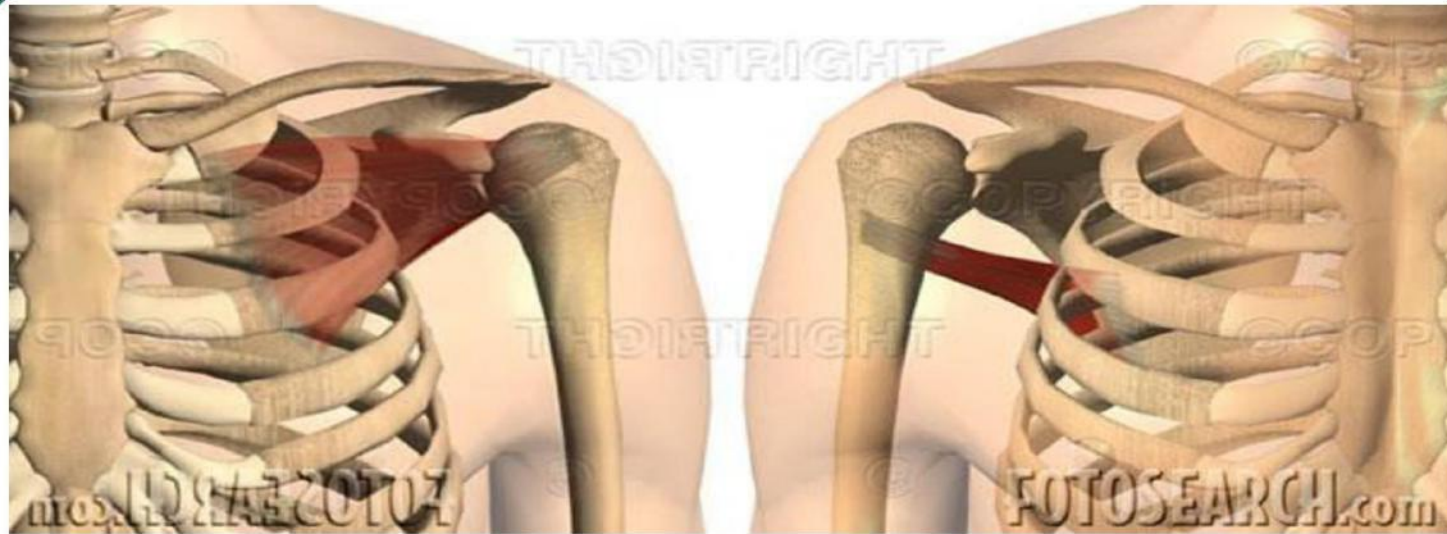


این عضله در بخش خلفی  
و پایین استخوان کتف قرار گرفته است  
و قابل لمس می باشد.

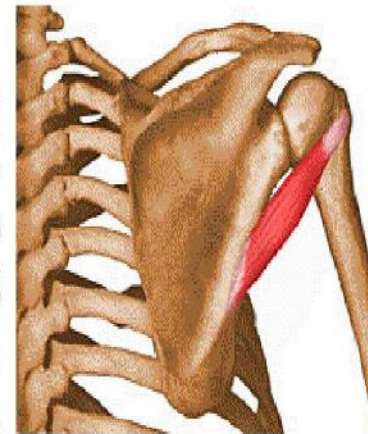

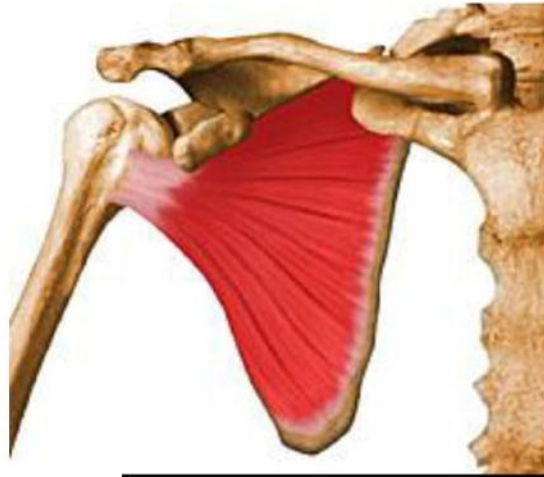## عضله تحت خاری- گرد کوچک (Infraspinatus-Teresminor)

عمل	سر متحرک	سر ثابت
<p>چرخش خارجی، باز شدن افقی بازو (همچنین در حرکت های دور شدن و تا شدن نیز دخالت دارد.) (Outward rotation, Horizontal extension)</p>	<p>هر دو عضله: برجستگی استخوان بازو (در قسمت خلفی بازو)</p>	<p>تحت خاری: حفره تحت خاری گرد کوچک: لبه خارجی کتف</p>



این دو عضله در کنار یکدیگر قرار گرفته اند و نیز عمل یکسان دارند. این دو عضله در قسمت سطحی قرار دارند و قابل لمس هستند. (به جز بخش کمی از آنها که در زیر عضله دالی و دوزنقه قرار دارد.)





## عضله تحت کتفی (Subscapularis)

عمل

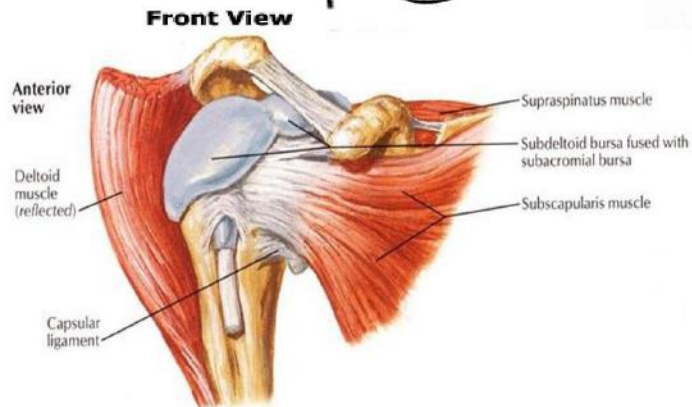
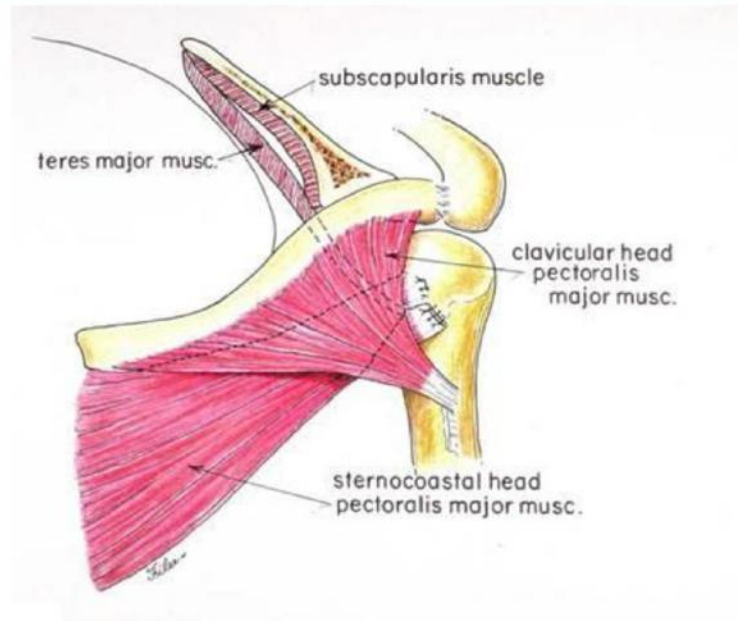
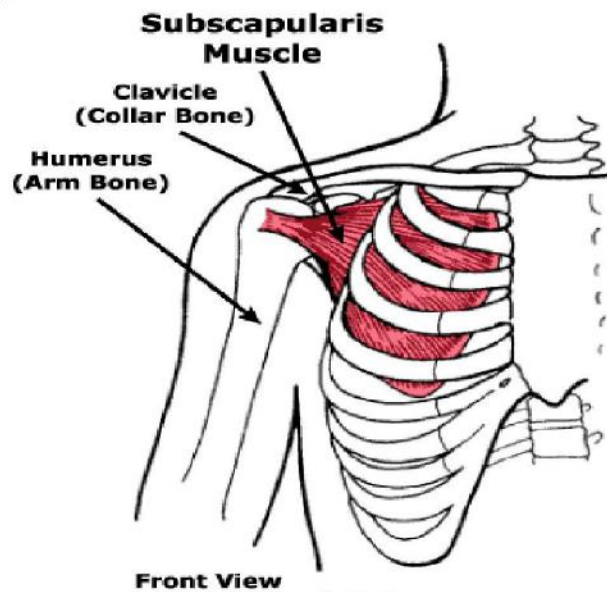
سر متحرک

سر ثابت

چرخش داخلی استخوان بازو  
(Inward rotation)  
همچنین این عضله با دو عضله تحت خاری-  
گرد کوچک به عضله دالی در حرکت های  
دور شدن و تا شدن کمک می کند  
(Abduction and flexion)

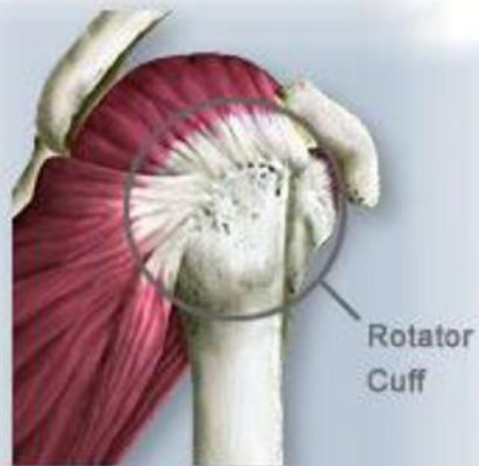برجستگی  
کوچک  
استخوان بازو

تمام حفره  
تحت کتفی



این عضله در زیر استخوان کتف در سطح قدامی قرار گرفته است و بخشی از آن قابل لمس می باشد.

## عضلات چرخش دهنده سر دستي (Rotator cuff)

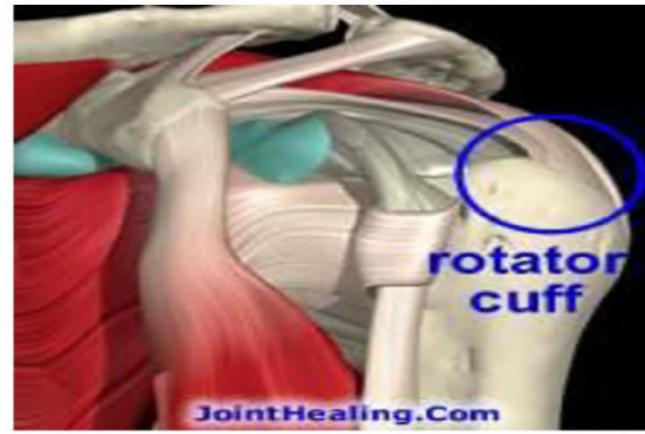
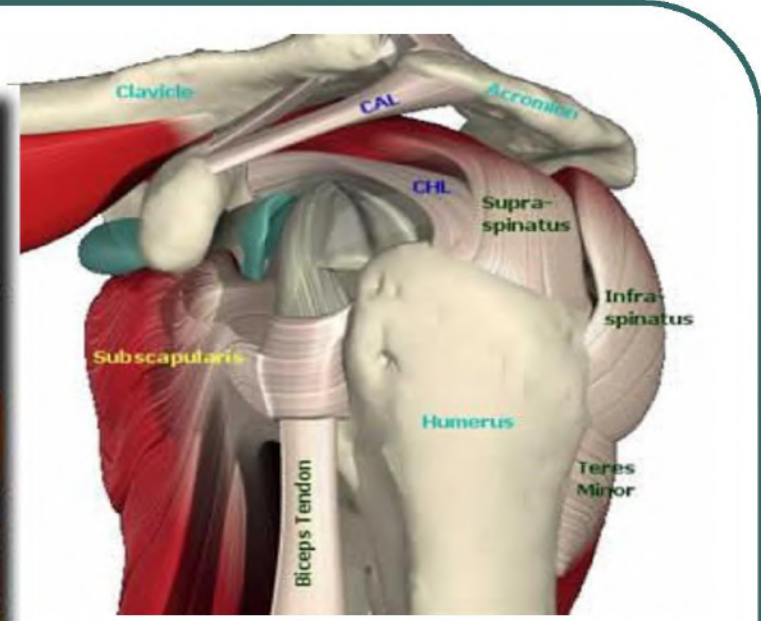
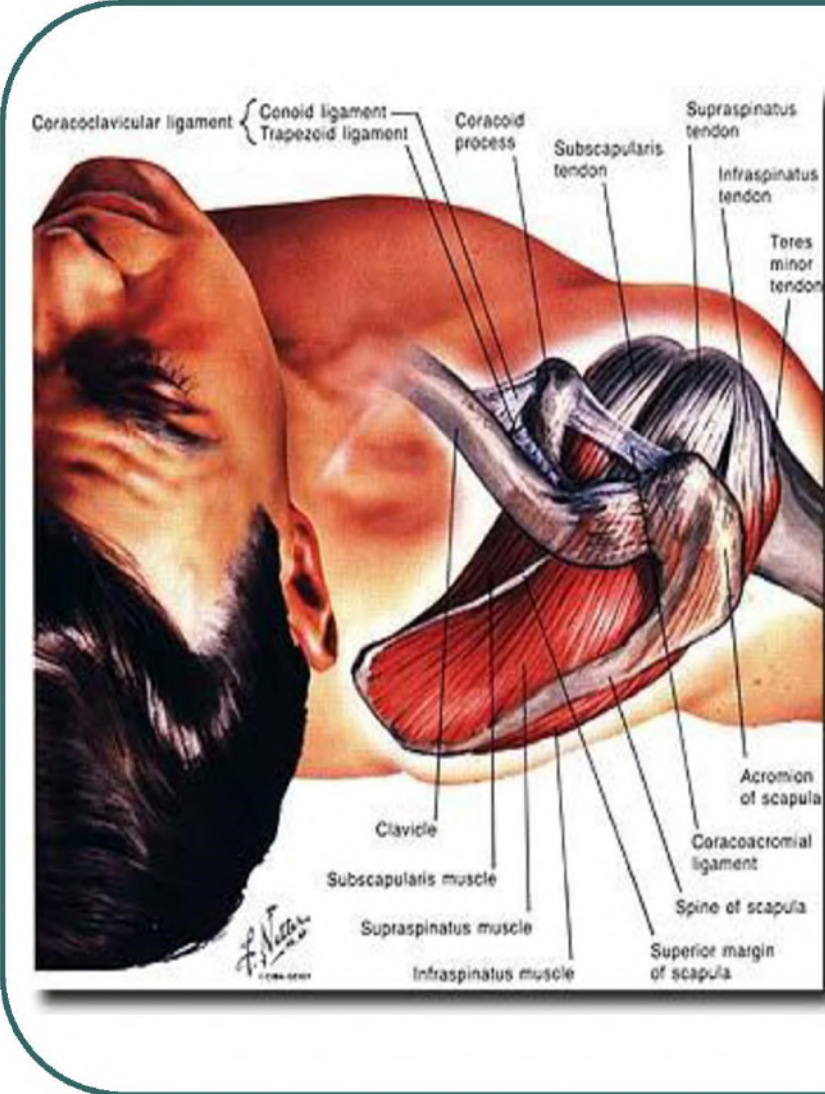


Shoulder, Lateral View

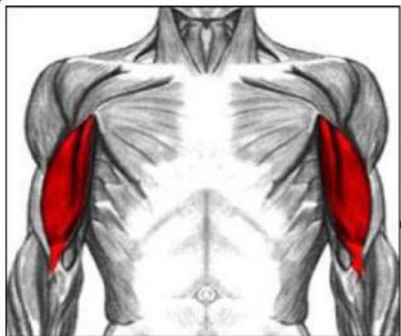### چهار عضله:

فوق خاری ، تحت خاری ، گرد کوچک و تحت کتفی

- عمل چرخش داخلی و خارجی بازو از مفصل شانه توسط این عضلات صورت می گیرد.
- سه عضله فوق خاری ، گرد کوچک، و تحت خاری چرخش دهنده خارجی بازو می باشند.
- عضله تحت کتفی چرخش دهنده داخلی بازو می باشد.

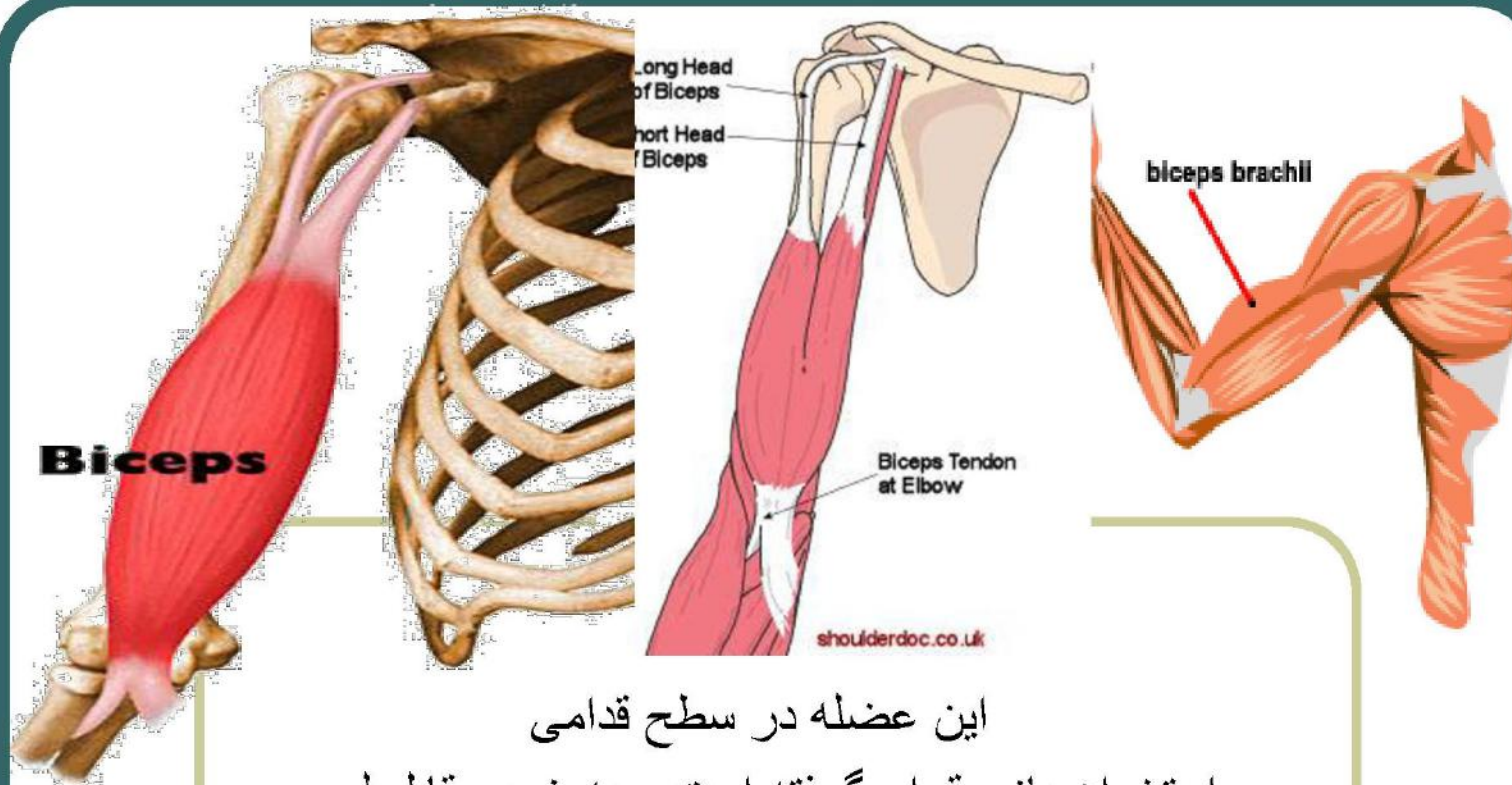






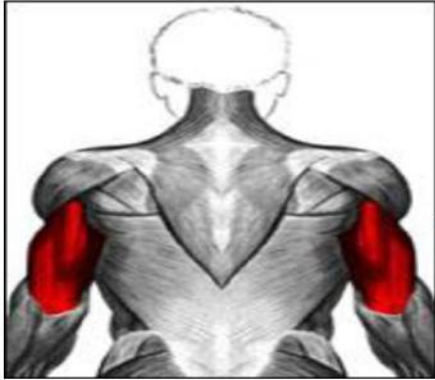## عضله دوسر بازویی (Biceps)

سر ثابت	سر متحرک	عمل
<p><b>سر دراز:</b> بالای حفره دوری کتف</p> <p><b>سر کوتاه:</b> زائده غرابی استخوان کتف</p>	<p>برجستگی زند استخوان زبرین</p>	<p><b>سر دراز:</b> دور کننده و چرخش خارجی استخوان بازو (Abduction and outward rotation)</p> <p><b>سر کوتاه:</b> تا کننده، نزدیک کننده، چرخش داخلی و همچنین تا شدن افقی بازو. (flexion, Adduction, Inward rotation, Horizontal flexion)</p>

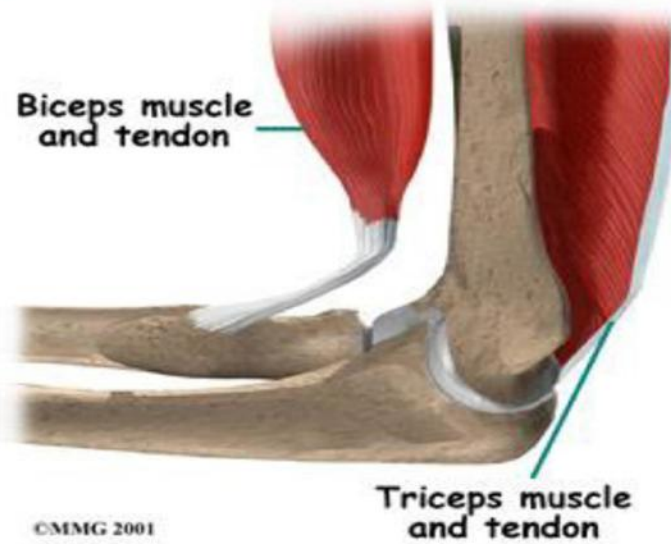


این عضله در سطح قدامی  
استخوان بازو قرار گرفته است و به خوبی قابل لمس  
و مشاهده می باشد.

## عضله سه سر بازویی (Triceps)

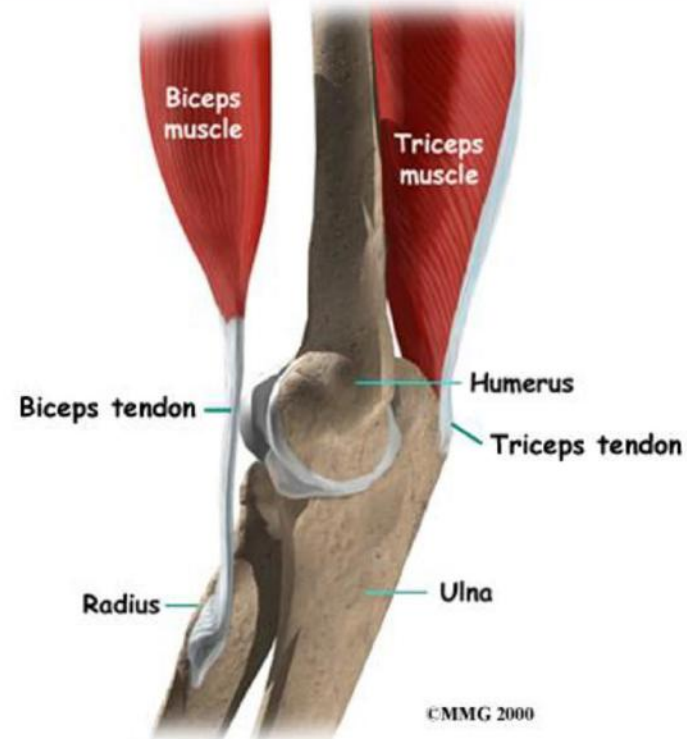
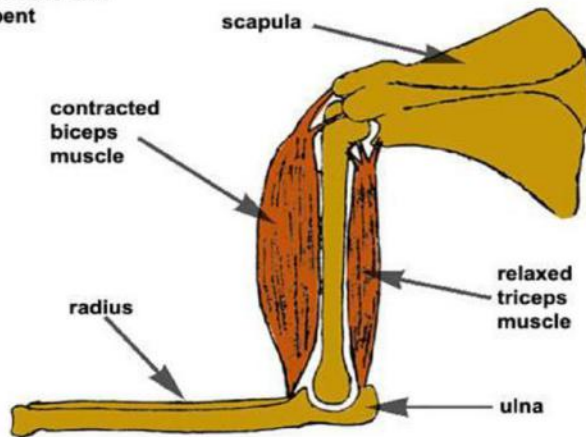


عمل	سر متحرک	سر ثابت
<p>بر روی مفصل شانه: باز شدن و نزدیک شدن. (Extension ,Adduction)</p> <p>بر روی استخوان بازو: باز کننده آرنج (Extension)</p>	<p>زائده آرنجی استخوان زند زیرین</p>	<p>سردراز: زیر حفره دوری کتف</p> <p>سر بیرونی: نیمه بالایی سطح خلفی استخوان بازو</p> <p>سر میانی: دوسوم بخش پایینی سطح خلفی استخوان بازو</p>



©MMMG 2001

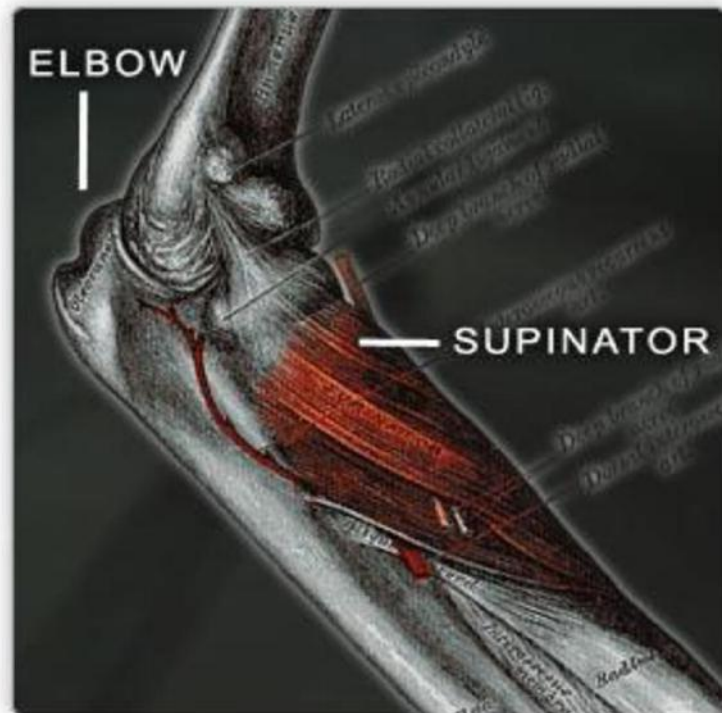
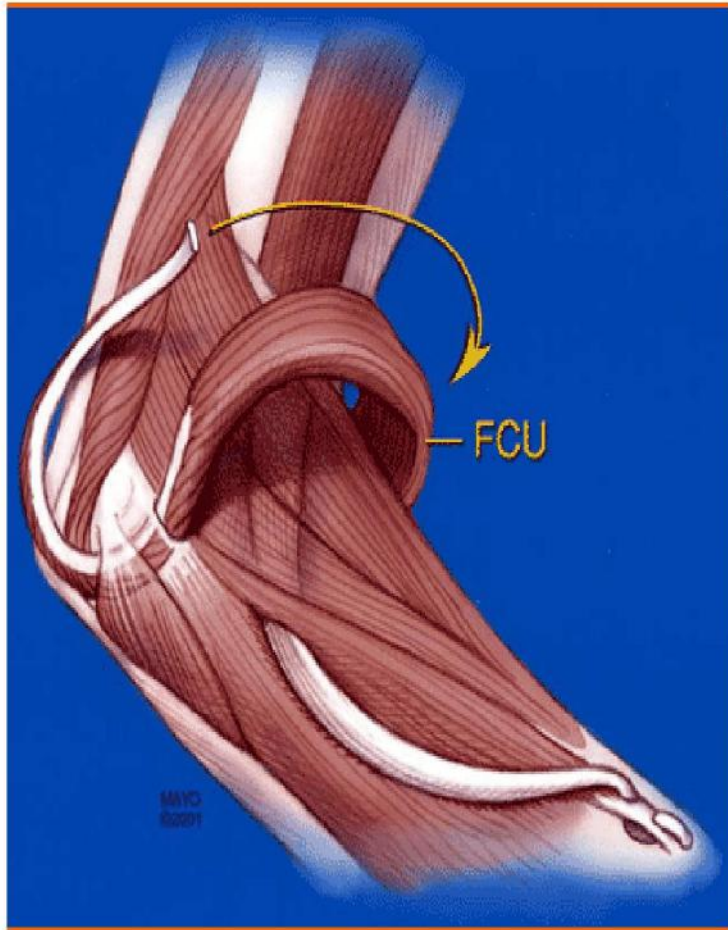
When the arm is bent



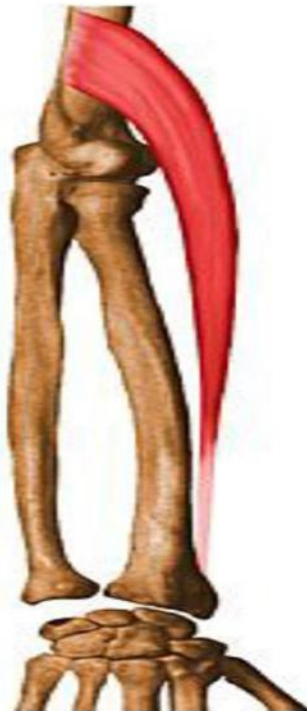©MMMG 2000

این عضله دارای سه سر ثابت می باشد  
و در سطح خلفی استخوان بازو قرار  
گرفته است.

## عضلات آرنج و ساعد (Elbow and forearm)



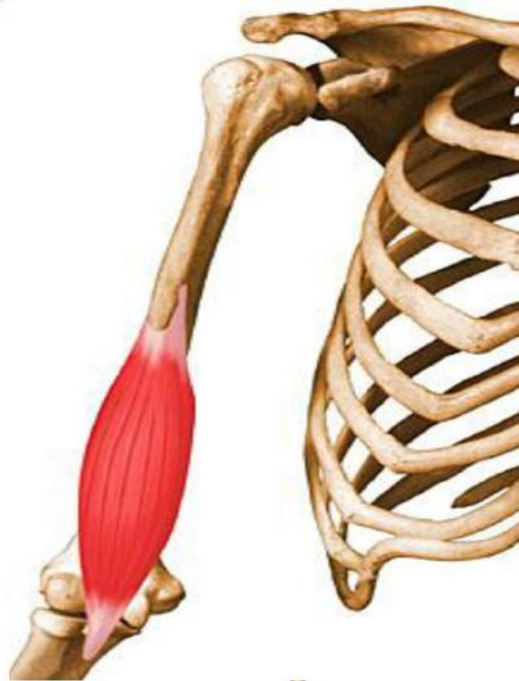## عضله بازویی زنداعلایی (Brachioradialis)



سر ثابت	سر متحرک	عمل
دوسوم بخش پایینی و بیرونی استخوان بازو	سطح خارجی زائده نیزه ای زند زیرین	تا شدن آرنج (flexion)

در ناحیه قدامی و خارجی زند زیرین قرار دارد.  
هنگامیکه آرنج خم و شست دست بالا نگه داشته شود  
بر روی ساعد قابل لمس می باشد.

## عضله بازویی قدامی (Brachialis)



عمل

سر متحرک

سر ثابت

تا کننده آرنج  
(flexion)

سطح قدامی  
زائده منقاری  
زند زبرین

نیمه پایینی  
بخش قدامی  
استخوان بازو

RIGHT

COPY

COPY RIGHT

RIGHT

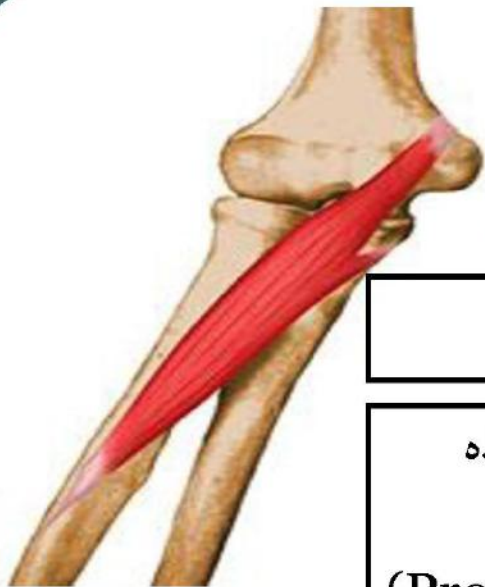
COPY

CC

FOTORESEARCH.com

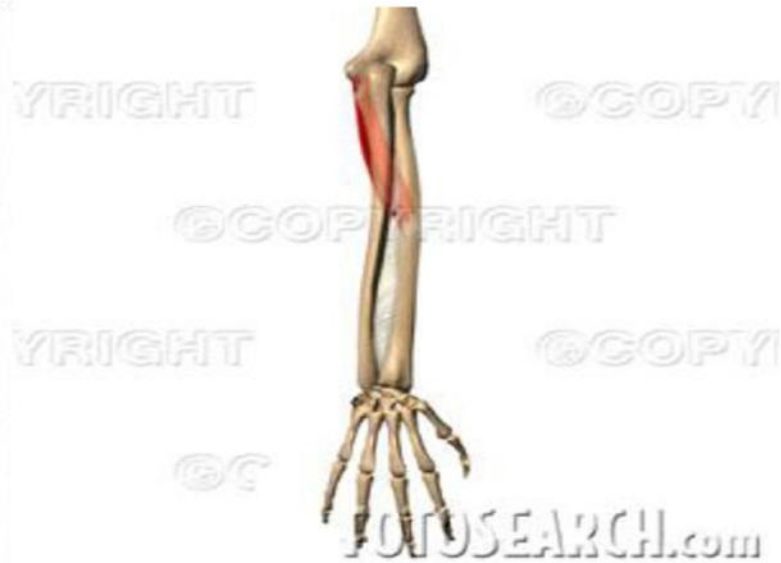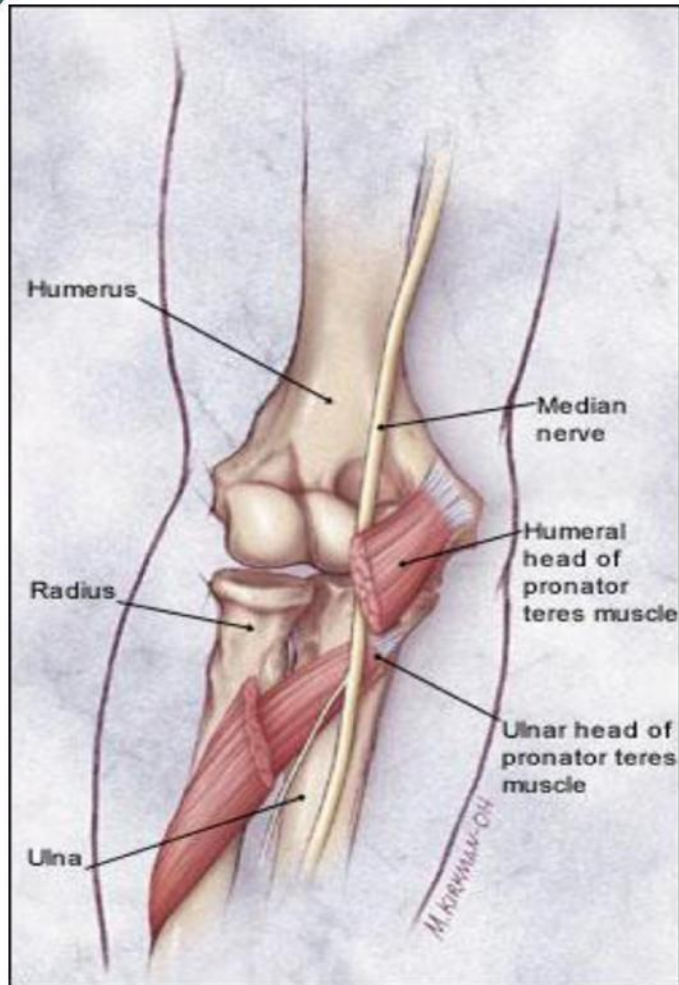
این عضله در بخش قدامی آرنج قرهر گرفته است.  
در اصطلاح این عضله را پرکارترین عضله مفصل آرنج می نامند.

## عضله درون گرداننده مدور (Pronator Teres)



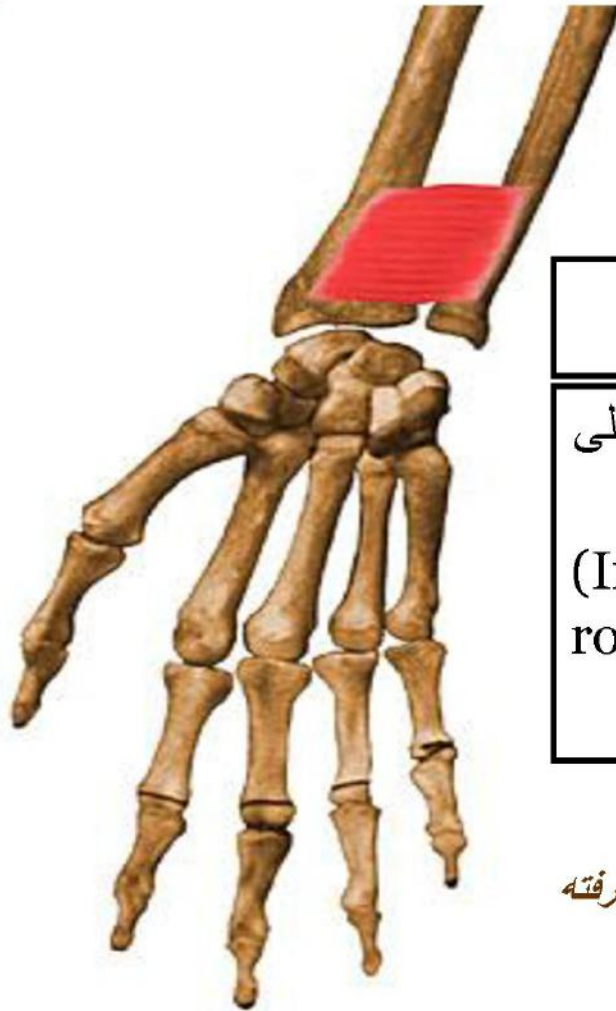
سر ثابت	سر متحرک	عمل
دارای دو سر ثابت می باشد. 1- قسمت پایی و داخلی استخوان بازو 2- استخوان زند زبرین	سطح خارجی و نزدیک استخوان زند زبرین	درون گرداننده ساعد (Pronator) تا کننده مفصل آرنج (flexion)





عضله درون گرداننده مدور در قسمت قدامی و بالای ساعد قرار دارد. بهترین موقعیت حرکتی این عضله هنگامی است که حرکت فلکشن و پرونیشن همزمان انجام شود.

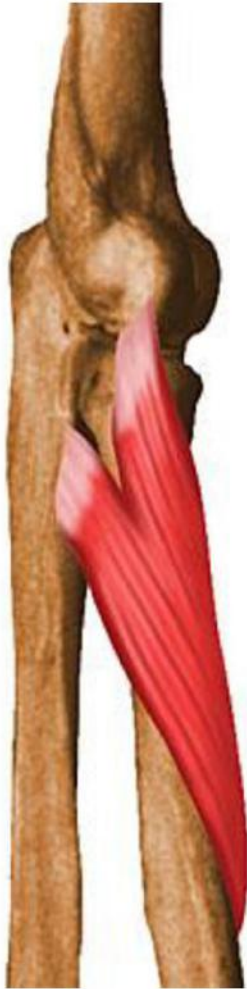## عضله مربع درون گرداننده (Pronator quadratus)



عمل	سر متحرک	سر ثابت
چرخش داخلی ساعد (Inward rotation)	یک چهارم پایین سطح قدامی زند زبرین	یک چهارم پایین سطح قدامی زند زبرین

این عضله در قسمت پایین ساعد به صورت عمقی قرار گرفته است و قابل لمس نمی باشد.

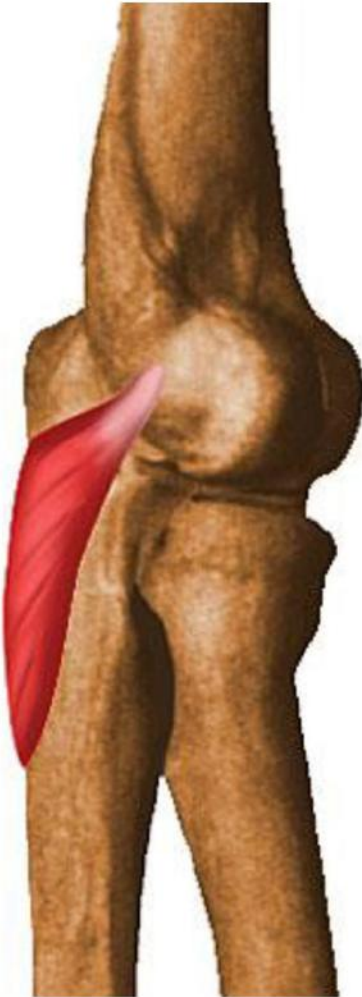
## عضله برون گرداننده کوتاه (Supinator)



سر ثابت	سر متحرک	عمل
برجستگی خارجی استخوان بازو و سطح خلفی زند زیرین	سطح خارجی یک سوم بالای استخوان زند زیرین	برون گرداننده ساعد (Supination)

این عضله توسط عضلات برون گرداننده دراز و باز کننده های مچ دستی پوشیده شده است و قابل لمس نیست.

## عضله سه گوش آرنجی (Anconeus)

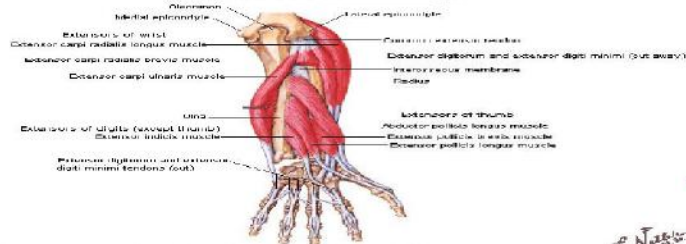


سر ثابت	سر متحرک	عمل
سطح خلفی برجستگی خارجی استخوان بازو	سطح خارجی زائده آرنجی وسطح خلفی استخوان زند زیرین	باز کننده آرنج (Extension)

عضله کوچک و سه گوشه است که در بالای  
سطح خلفی ساعد قرار دارد.

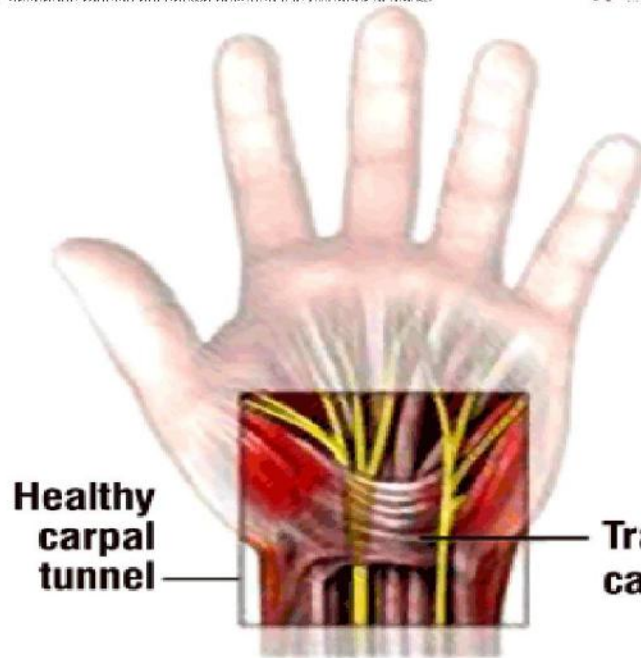
# عضلات مچ و انگشتان (Wrist and fingers)

## Individual Muscles of Forearm [Continued] Extensors of Wrist and Digits



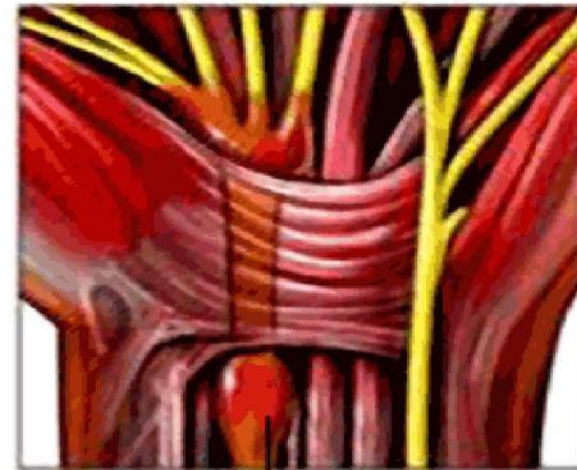
Note: pronator muscles not shown because it is opposite of elbow

Handwritten signature



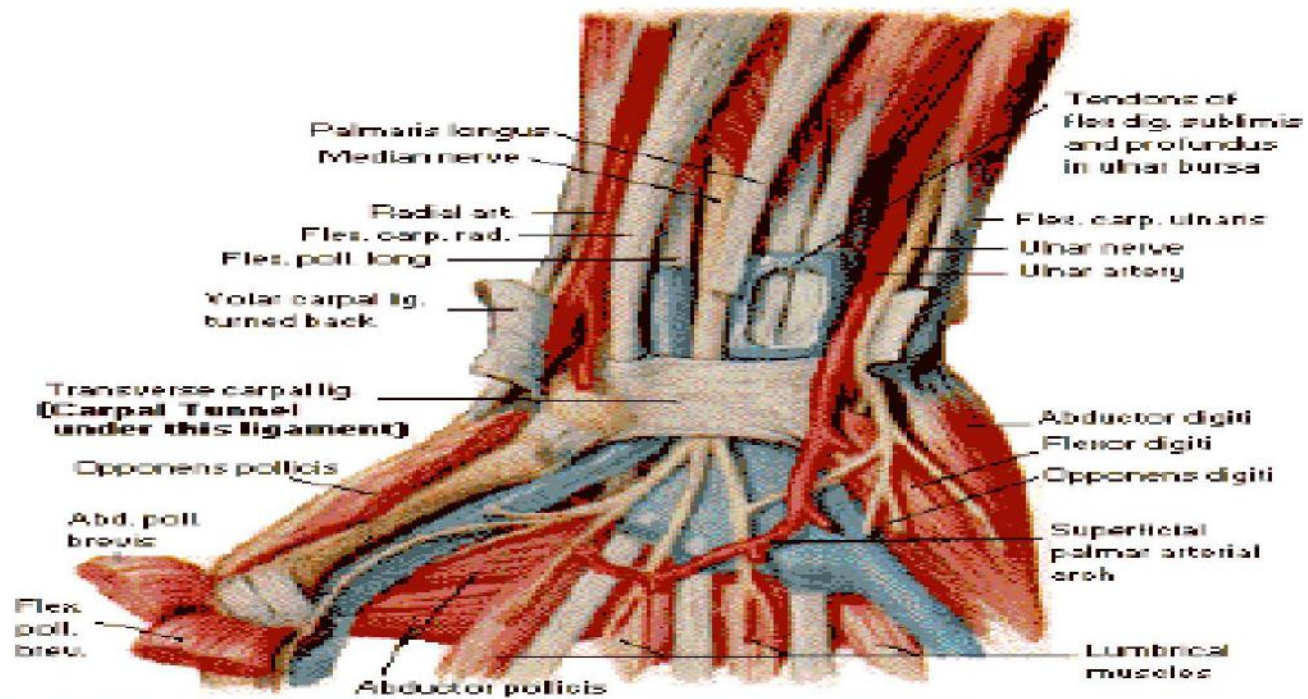
Healthy  
carpal  
tunnel

Transverse  
carpal ligament



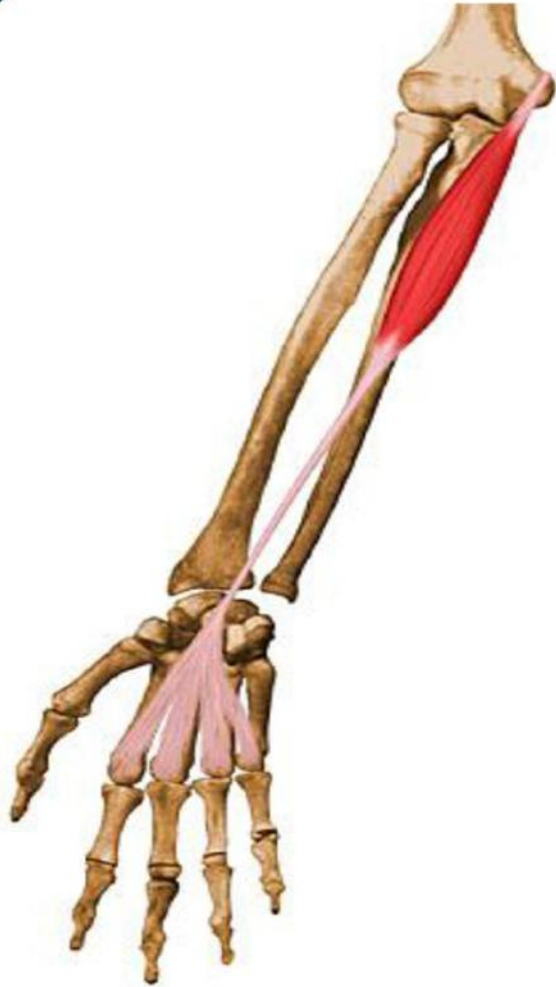Median nerve

# 1-عضلات مچ دست:



©Copyright , Clinical Symposia , Ciba Pharmaceutical Company.

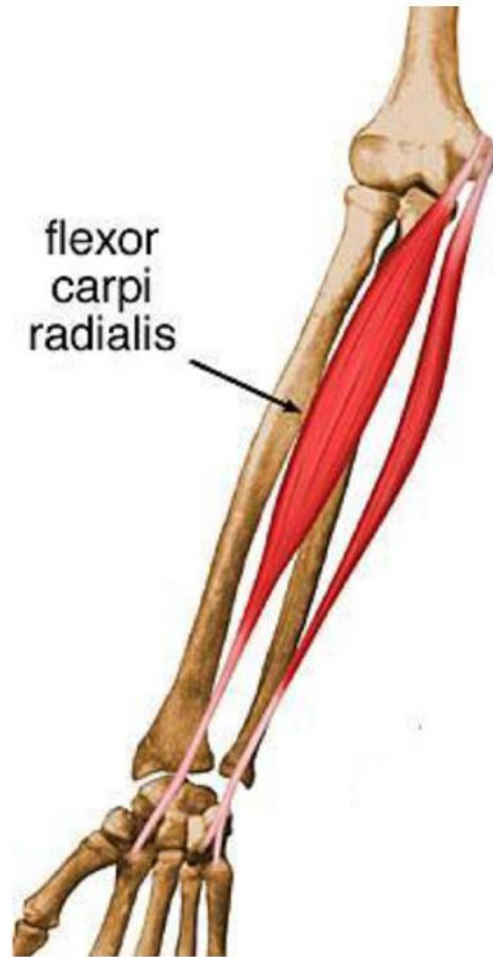
## عضله کف دستی طویل (Palmaris longus)



سر ثابت	سر متحرک	عمل
فوق قرقره داخلی استخوان بازو	استخوان های کف دست	تا کننده مچ دست (flexion)

این عضله در ناحیه ساعد قرار گرفته است و با مشت کردن دست قابل لمس می باشد. این عضله عضله ای بسیار کوچک میباشد، اما از بهترین تا کننده های مچ دست محسوب میشود.

## عضله زند اعلايي قدامي (Flexor carpi radialis)



سر ثابت	سر متحرك	عمل
فوق قرقره داخلي استخوان بازو	پايه دوم استخوان كف دست و لبه پايين استخوان سوم كف دست	فلکشن مچ دست (Flexion)

اين عضله در ناحيه ساعد به صورت مورب قرار  
گرفته است



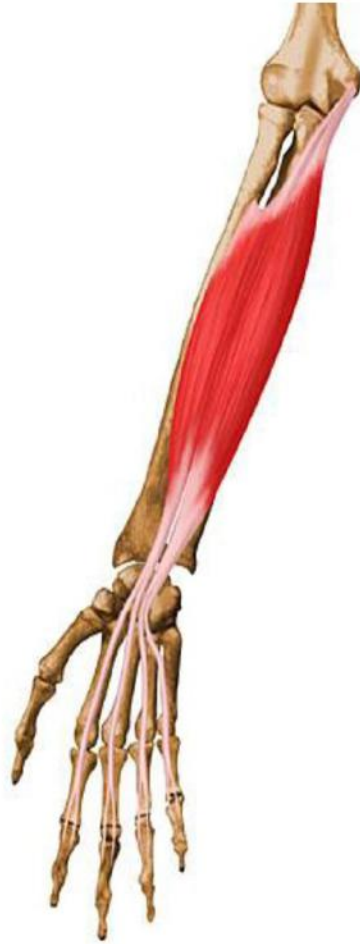## عضله زند اسفلی قدامی (flexor carpi ulnaris)



سر ثابت	سر متحرک	عمل
<p>1- فوق قرقره داخلی استخوان بازو</p> <p>2- دوسوم بالای استخوان زند زیرین و زائده آرنجی</p>	<p>پنجمین استخوان کف دستی</p>	<p>تا کننده مچ دست (flexion)</p>

این عضله به صورت سطحی بر روی زند زیرین  
قرار گرفته است.

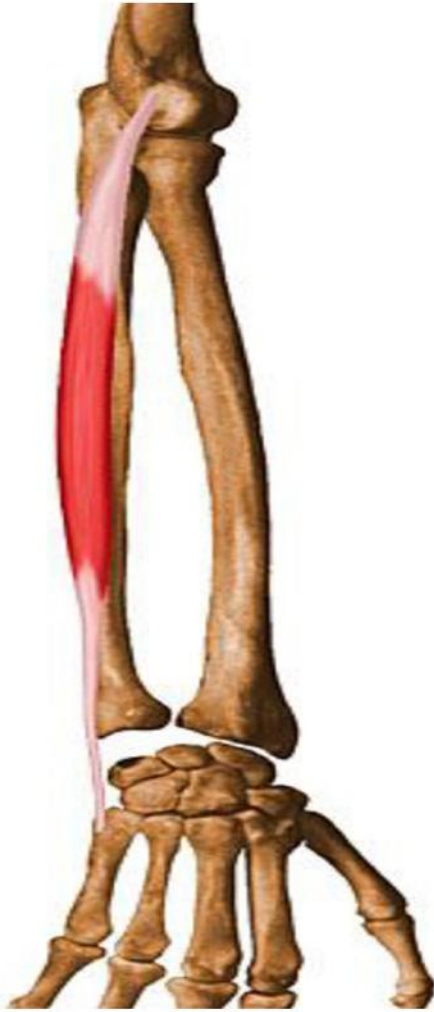## عضله تا کننده سطحی انگشتان دست (Flexor digitorum superficialis)



سر ثابت	سر متحرک	عمل
استخوان بازو، زند زیرین و زبرین	به وسیله 4 تاندون به کنار بند دوم چهار انگشت دست متصل میشود.	تا کننده بند دوم انگشتان و تا کننده مچ دست (flexion)

این عضله بزرگترین عضله تا کننده مچ دست در ناحیه ساعد می باشد.

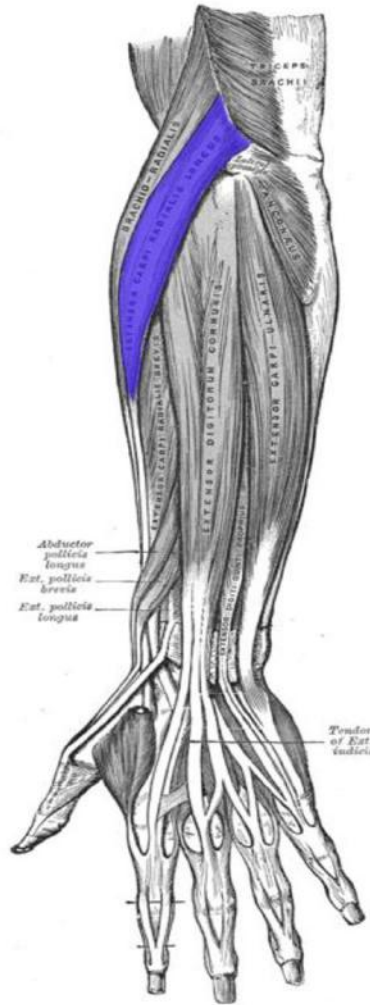
## عضله زند اسفلی خلفی (Extensor carpi ulnaris)



سر ثابت	سر متحرک	عمل
فوق لقمه خارجی استخوان بازو	پشت پایه استخوان دوم کف دست	باز کننده مچ دست (Extension)

این عضله بر روی استخوان زند زیرین قرار گرفته است  
و قابل لمس می باشد.

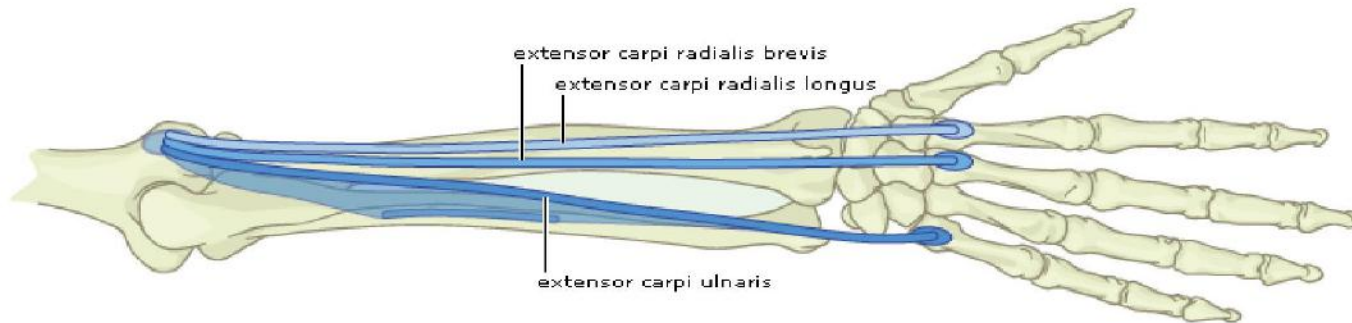
## عضله زند اعلايي خلفي (Extensor carpi radialis longus)



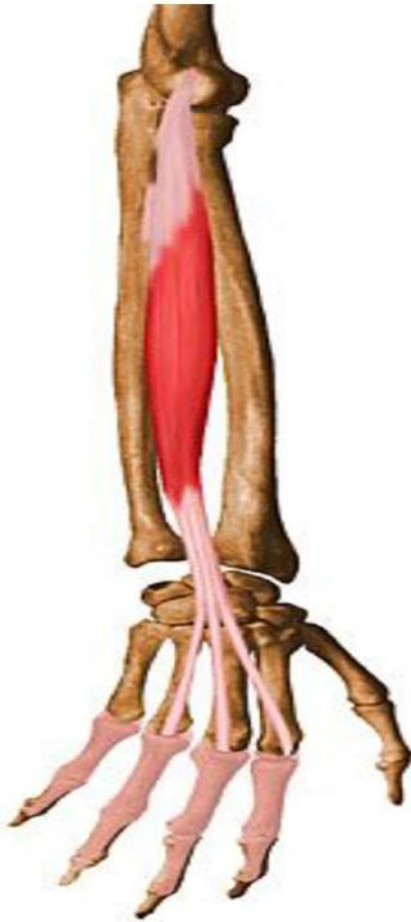سر ثابت	سر متحرک	عمل
فوق لقمه خارجي استخوان بازو	پشت پايه استخوان سوم کف دست	باز کننده مچ دست (Extension)

## عضله زند اعلايي خلفي کوتاه (Extensor carpiradialis bervis)

سر ثابت	سر متحرک	عمل
فوق لقمه خارجي استخوان بازو	پشت پايه استخوان سوم کف دست	باز کننده مچ دست (Extension)



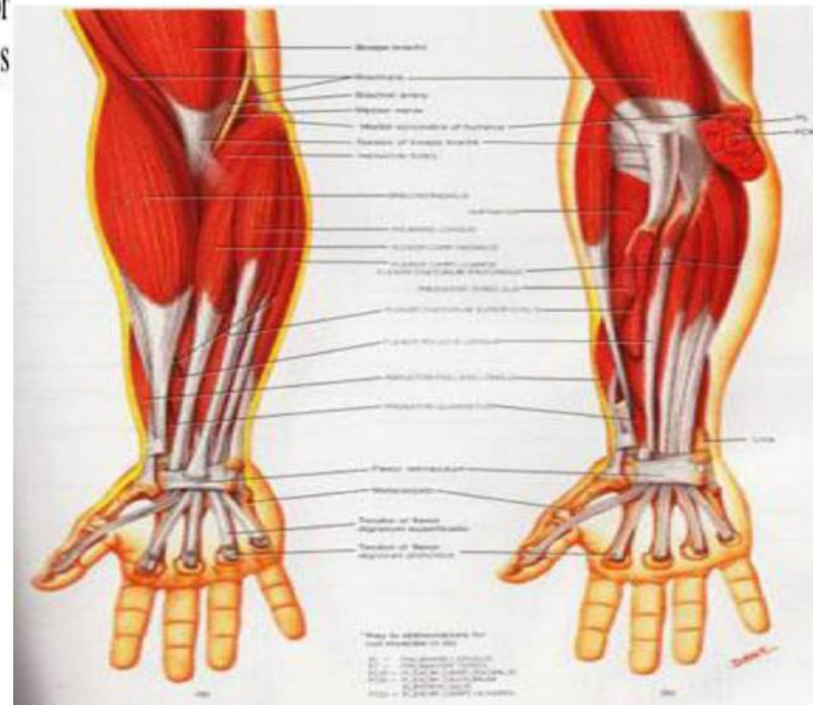
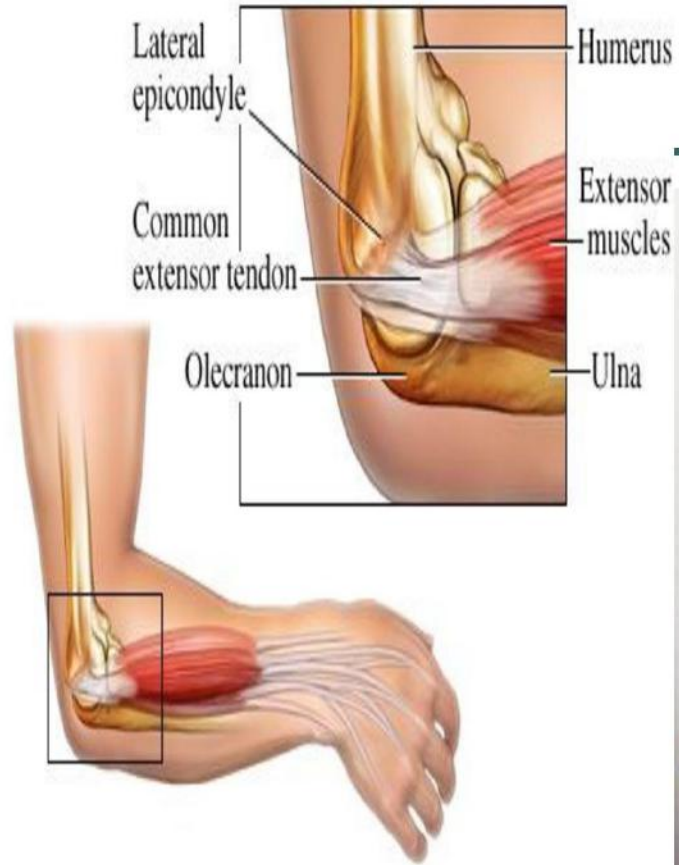
## عضله باز کننده انگشتان دست (Extensor digitorum)



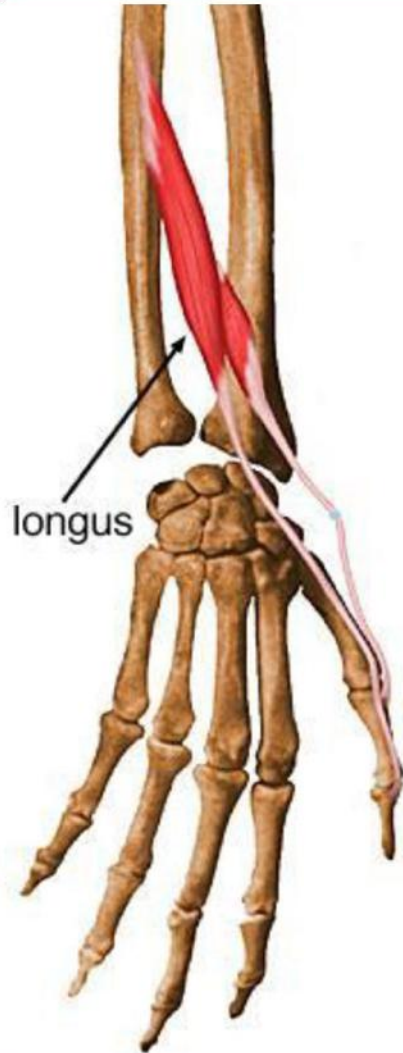
سر ثابت	سر متحرک	عمل
فوق لقمه خارجی استخوان بازو	به وسیله 4 تاندون به پایه های بند های دوم و سوم، چهار انگشت دست متصل می شود.	باز کننده انگشتان دست (Extension)

این عضله نیز در ناحیه ساعد قرار گرفته است  
و توسط عضلات دیگر پوشانده  
شده است و فقط قسمتی از آن قابل لمس می باشد.

## 2- عضلات ناحیه ساعد:



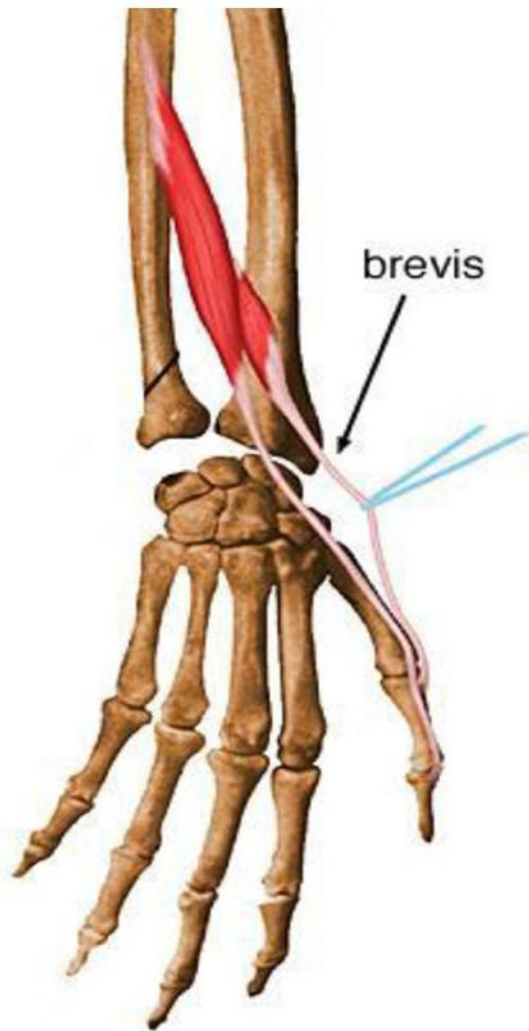
## عضله باز کننده دراز شست (Extensor pollicis longus)



سر ثابت	سر متحرک	عمل
بین قسمت میانی و یک سوم سطح خلفی استخوان زند زبرین	پایه بند دوم استخوان شست دست در پشت دست	باز کننده مفصل بین استخوان های بند اول و دوم شست دست (Extension)

این عضله در ناحیه ساعد قرار گرفته است اما لمس کردن آن به سختی صورت می گیرد. (هنگامیکه شست حرکت آداکشن را انجام می دهد، تاندون آن به راحتی قابل لمس می باشد.)

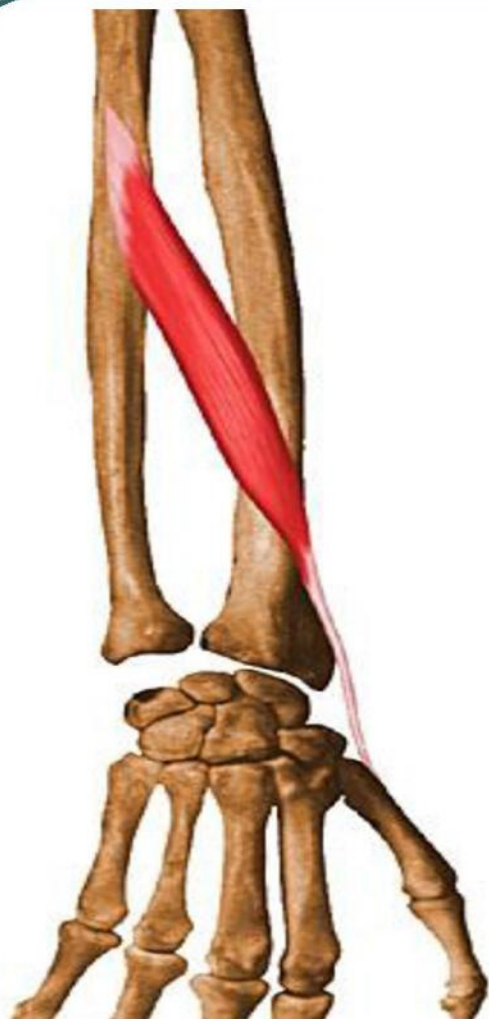



## عضله باز کننده کوتاه شست دست (Extensorpollicis brevis)

عمل	سرمتحرک	سرثابت
باز کننده مفصل بند انگشت شست و استخوان کف دست (Extension)	پایه بند اول شست دست	دوسوم سطح بالای استخوان زند زبرین

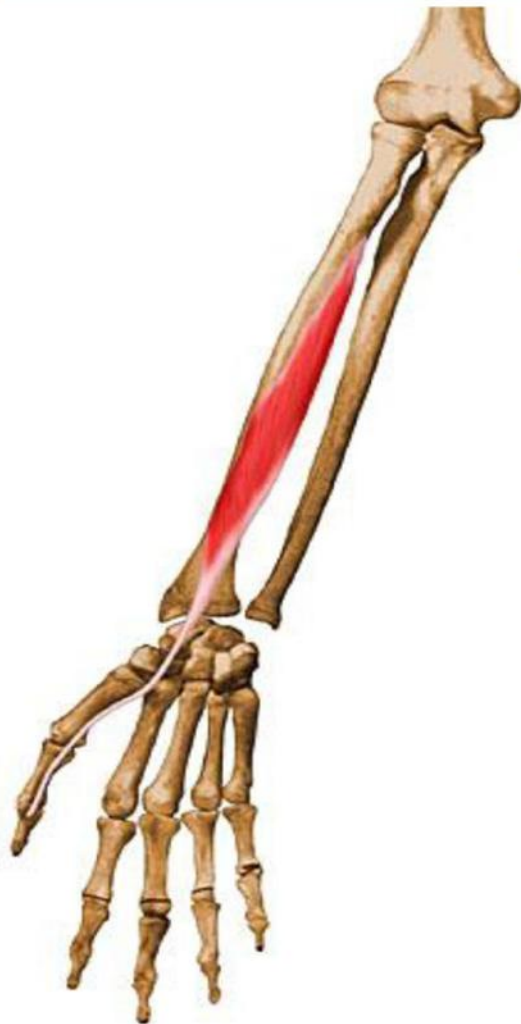این عضله در زیر عضله باز کننده دراز شست قرار گرفته است.



## عضله دور کننده دراز شست دست (Abductor pollicis longus)

سر ثابت	سر متحرک	عمل
تقریباً در وسط استخوان زند زیرین	سطح بیرونی پایه اولین استخوان کف دستی	دور کردن شست از مفصل استخوان کف ومچ دست (Abduction)

این عضله به صورت عمقی در ناحیه ساعد قرار گرفته است  
و قابل لمس نمی باشد.

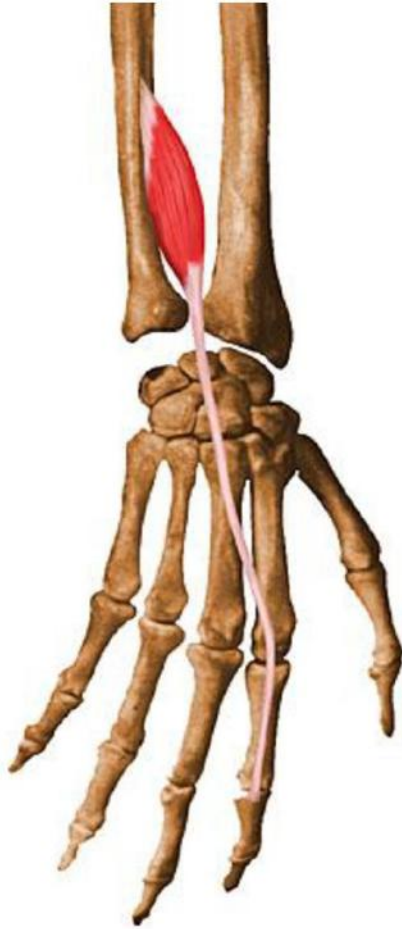

## عضله تا کننده دراز شست دست (Flexor pollicis longus)

سر ثابت	سر متحرک	عمل
وسط سطح کف دستی استخوان زند زبرین	سطح کف دستی پایه استخوان بند دوم شست دست	تا کننده بندهای انگشت شست (Flexion)

این عضله در ناحیه قدامی ساعد قرار گرفته است

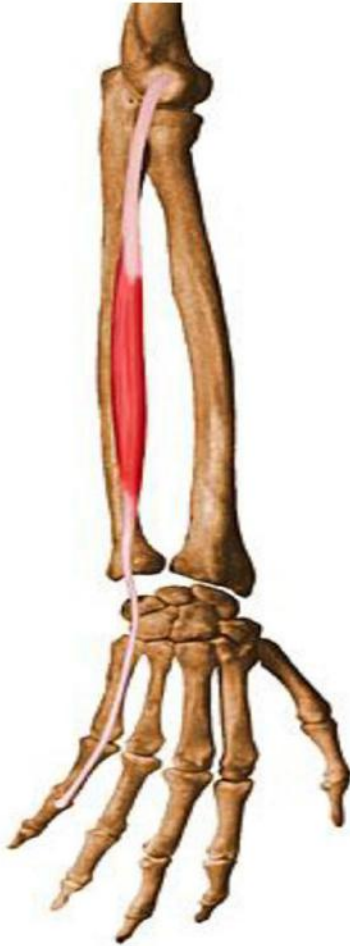## عضله باز کننده انگشت سبابه (Extensor indicis)



عمل	سرمتحرك	سرتابت
باز کننده مفصل انگشت سبابه (Extension)	تاندون باز کننده مشترك انگشتان، در کنار استخوان دوم كف دست و بند اول انگشت سبابه	بخش انتهایی استخوان زند زبرین در سطح خلفی

در ناحیه ساعد به صورت عمقی قرار گرفته است و قابل لمس نمی باشد

## عضله باز کننده انگشت کوچک دست (Extensor digiti minimi)



عمل	سر متحرک	سر ثابت
باز کننده مفصل استخوان پنجم کف دست با بند اول انگشت کوچک دست (Extension)	تاندون عضله باز کننده مشترک انگشتان، درست در نقطه مفصلی استخوان پنجم کف دست به انگشت کوچک متصل است	تاندون عضله باز کننده مشترک انگشتان در ناحیه ساعد

عضله بلندی است که در کنار عضله باز کننده انگشتان قرار دارد.

## عضله تا کننده عمقی انگشتان دست (Flexor digitorum profundus)



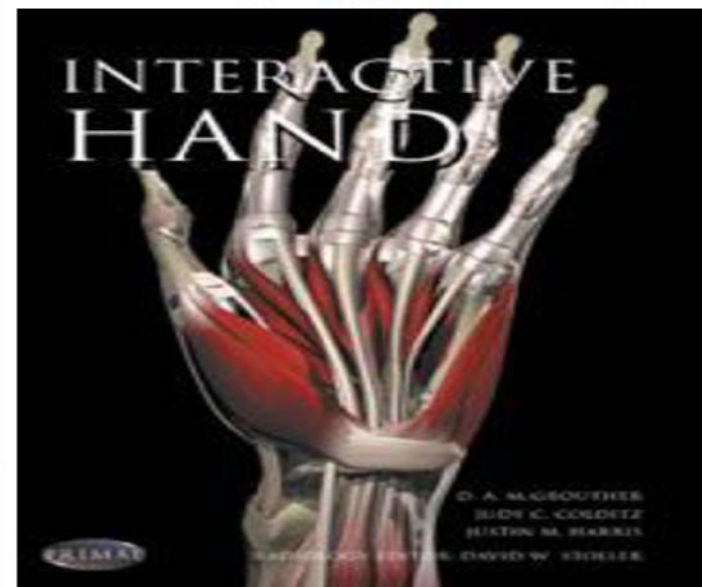
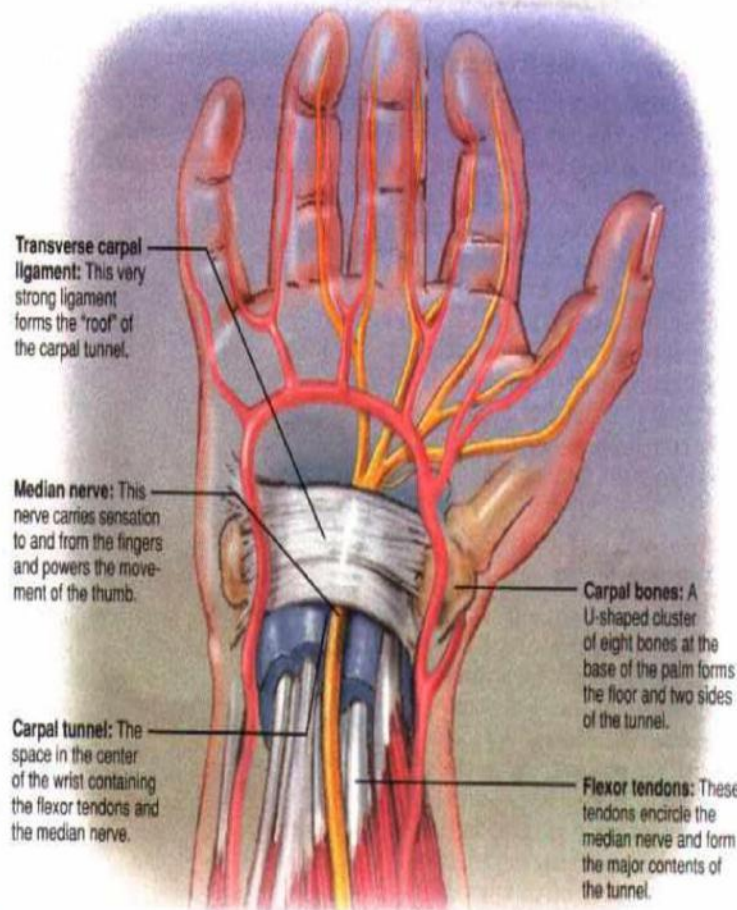
سر ثابت	سر متحرک	عمل
بخش بالایی سه چهارم استخوان زند زیرین	به وسیله 4 تاندون به پایه بند آخر چهار انگشت دست	تا کننده بندهای انگشتان (Flexion)

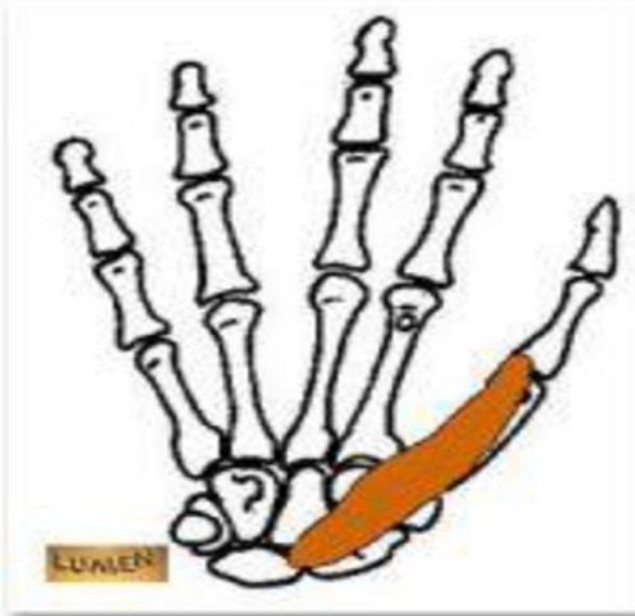
در قسمت عمقی بخش قدامی ساعد قرار گرفته است و قابل لمس نمی باشد.

FOTOSEARCH.com

### 3- عضلات دست :

این عضلات در ناحیه کف دست و انگشتان قرار گرفته اند.

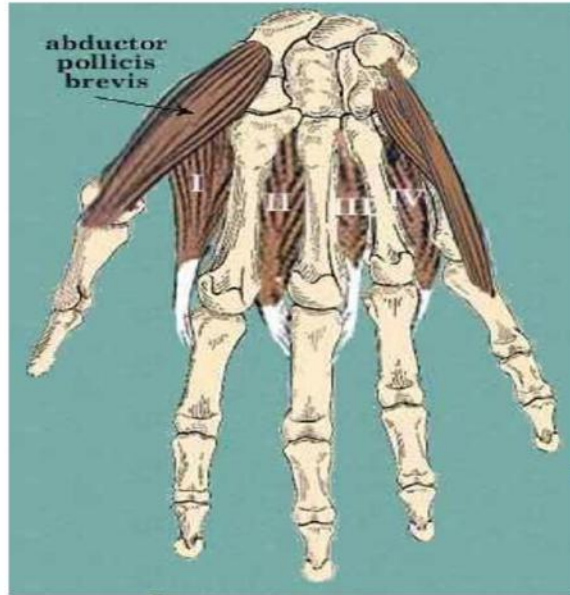




عضله تا کننده کوتاه شست دست  
(*Flexor pollicis brevis*)

تا کننده مفصل بین استخوان کف دست و بند  
اول شست دست. (Flexion)

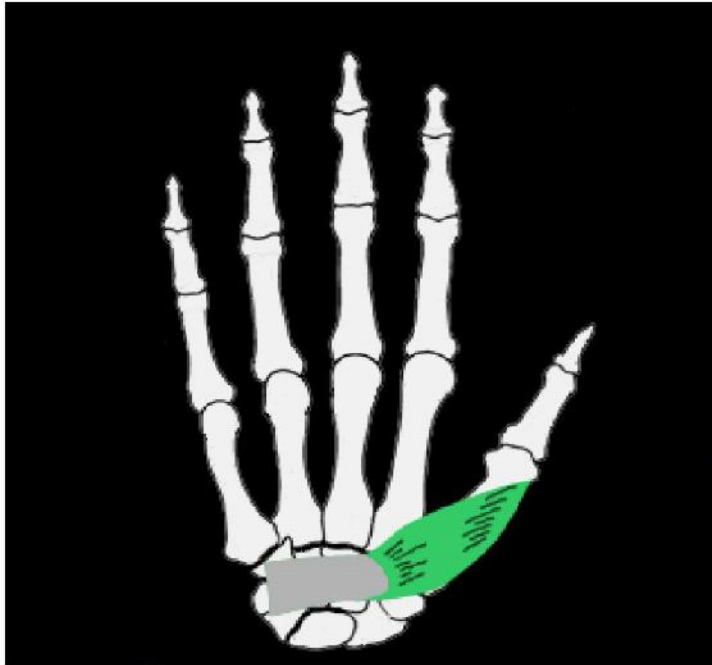



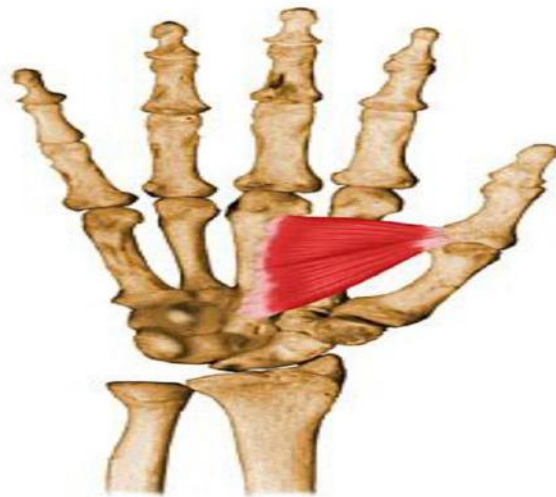
عضله دور کننده کوتاه شست دست  
(*Abductor pollicis brevis*)

دور کننده انگشت شست از مفصل استخوان  
کف دست و مچ دست. (Abduction).

عضله آپوزیتور شست  
(*Opponens Pollicis*)



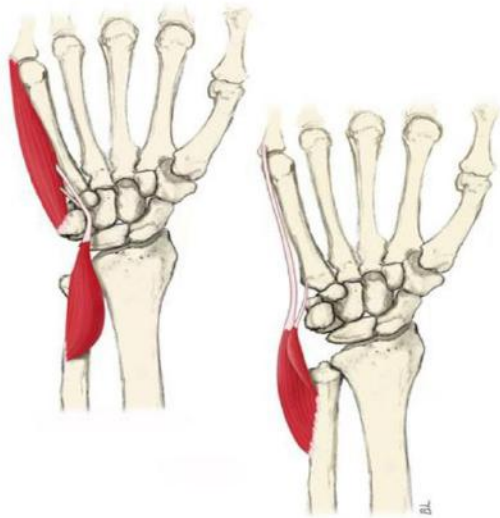
در این حرکت انگشت شست در مقابل 4  
انگشت دیگر قرار می گیرد.



عضله نزدیک کننده شست دست  
(*Adductor pollicis*)

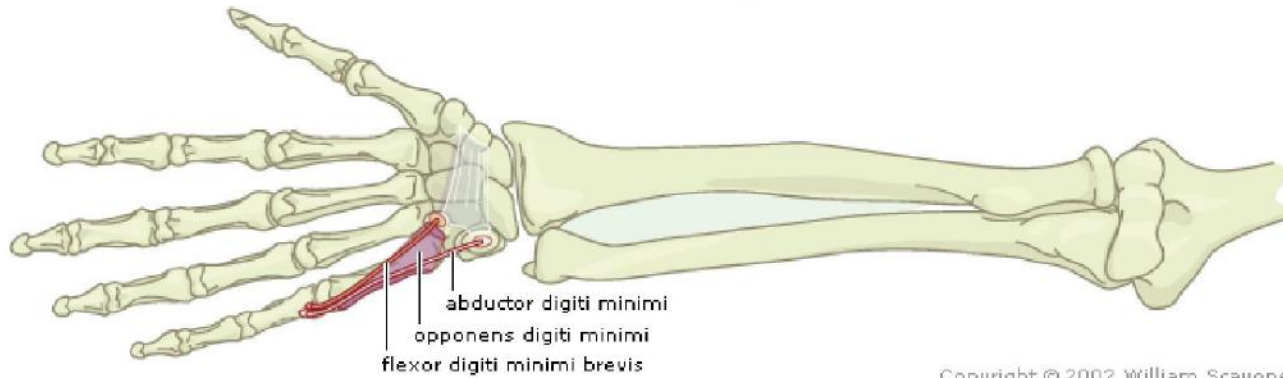
نزدیک کردن و تا کردن مفصل انگشت شست در کف دست و مچ دست. (Adduction and Flexion).

عضله دور کننده انگشت کوچک  
(*Abduction digiti minimi*)



تا شدن و دور شدن مفصل پنجمین استخوان کف  
دستی با بند اول انگشت کوچک.  
(Flexion and Abduction)

عضله تا کننده کوتاه انگشت کوچک  
(*Flexor digiti minimi brevis*)

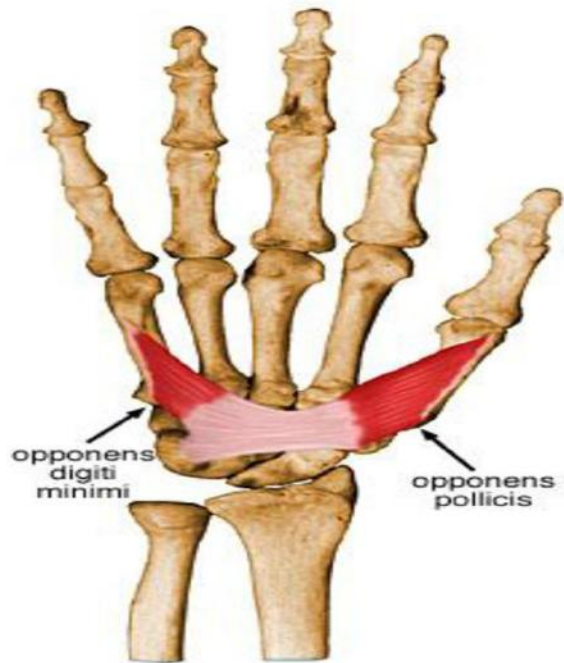


Copyright © 2002 William Scavone

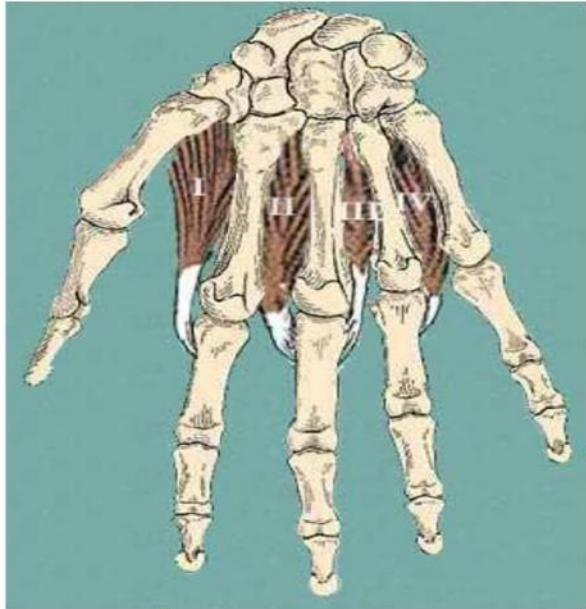
تا شدن انگشت کوچک دست از مفصل پنجمین  
استخوان کف دست با بند اول انگشت کوچک.

(Flexion)

عضله آپوزیتور انگشت کوچک  
(*Opponens digiti minimi*)

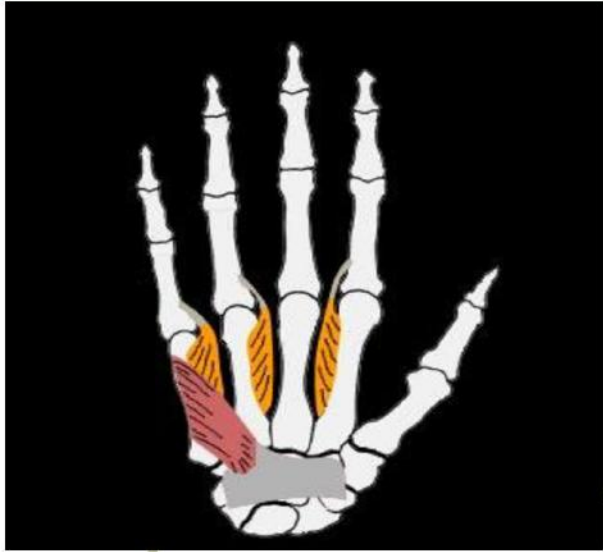


در این حرکت انگشت کوچک در مقابل چهار انگشت دیگر قرار می گیرد.



عضلات بین استخوانی پشت دستی  
(*Dorsal interossei*)

دور کننده مفاصل انگشتان دست. (Abduction).  
چهار عضله سطحی هستند که در ناحیه پشت دست  
قرار گرفته اند.

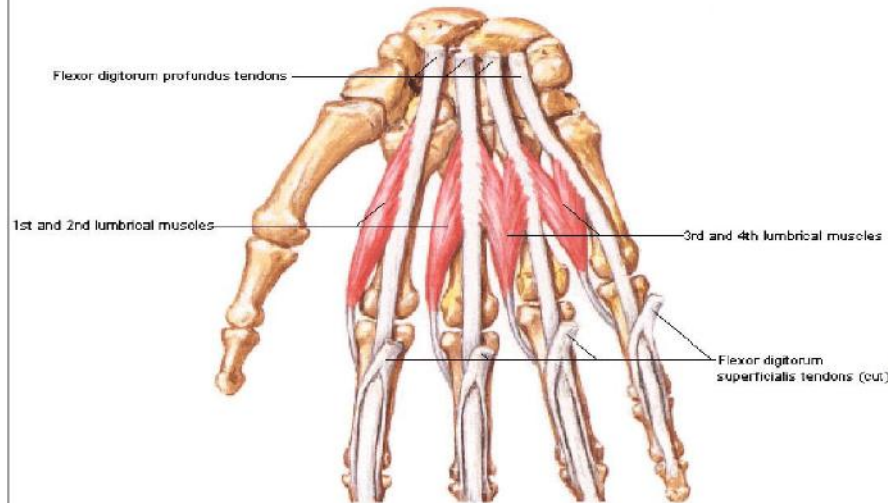


## عضلات بین استخوانی کف دستی (*Pammar interossei*)

این عضلات 3 تا هستند و متناسب با موقعیت قرار  
گیری عمل آنها عبارت است از:  
تا کننده و نزدیک کننده انگشت سبابه، کوچک و حلقه  
از مفصل کف دست و بند اول انگشتان  
(Flexion and adduction)



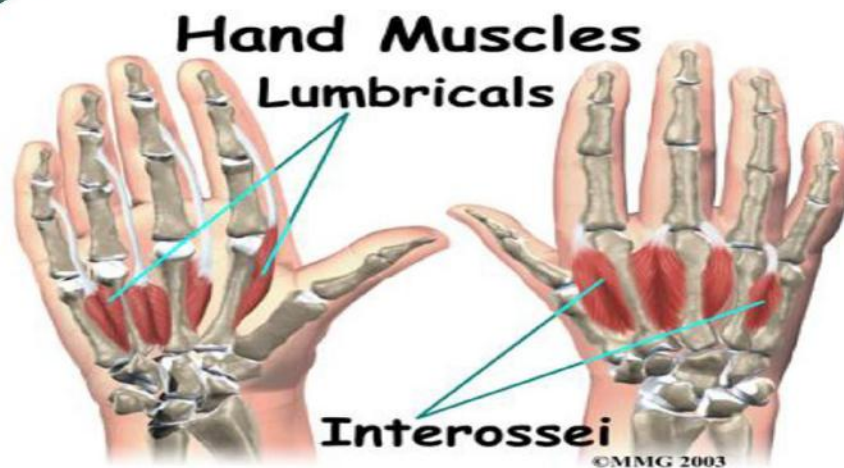### Lumbrical Muscles Schema



## عضلات دودی دست (Lumbricales)

تا کننده انگشتان دوم تا پنجم از مفاصل استخوان های  
کف دست و بند اول انگشتان.

(Flexion)

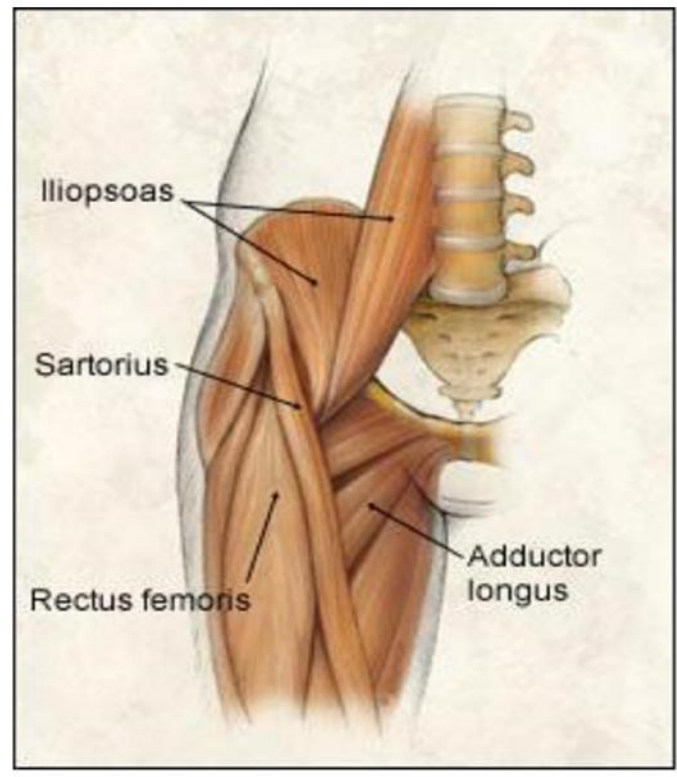
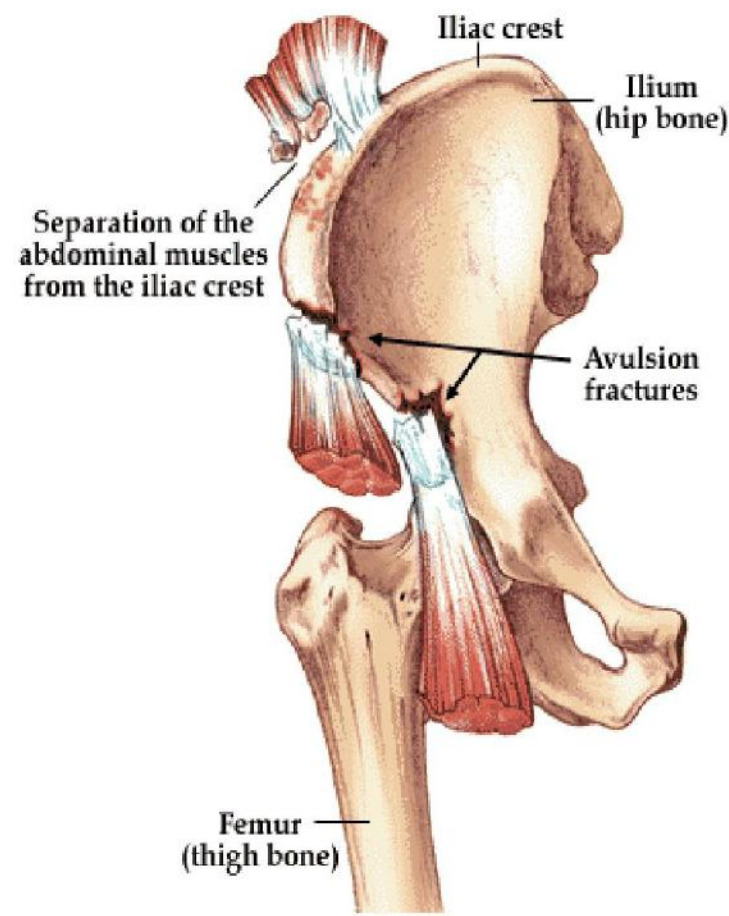


## گرفتن

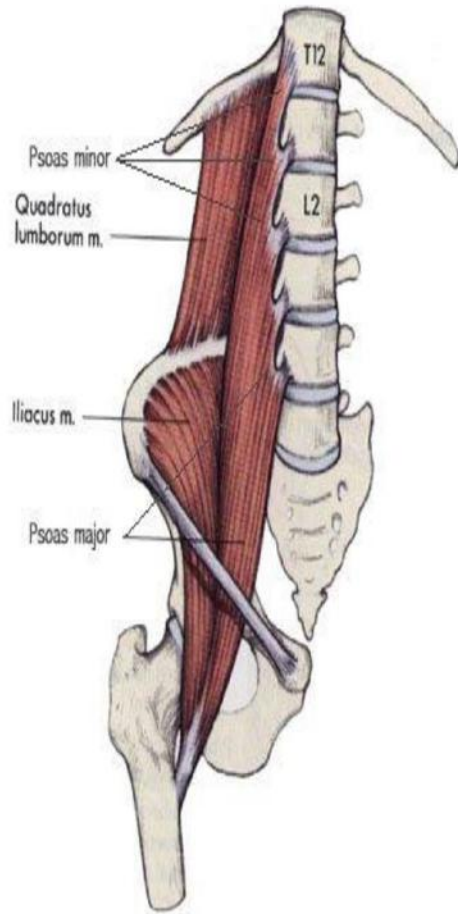
دست ها از مهمترین اندام های بدن انسان می باشد.  
یکی از مهمترین عملکرد دست ها گرفتن است،  
که در بسیاری از ورزش ها لازم و ضروری می باشد.  
عضلات مهمی که در عمل گرفتن دخالت دارند:

- |                          |                      |
|--------------------------|----------------------|
| 1- تا کننده عمقی انگشتان | 2- تا کننده دراز شست |
| 3- تا کننده انگشتان دست  | 4- عضلات دودی دست    |
| 5- تا کننده کوتاه شست    | 6- نزدیک کننده شست   |
| 7- دور کننده شست         |                      |

# عضلات ران (Hip)



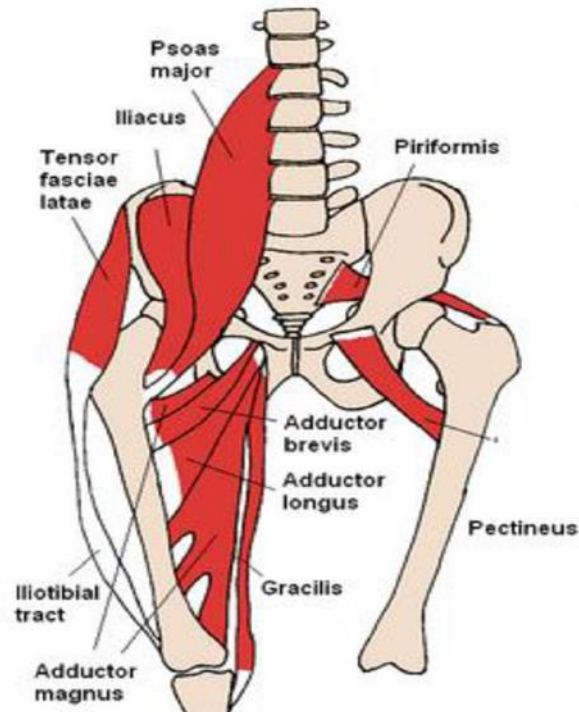
## عضله سونز (Psoas)



سر ثابت	سر متحرک	عمل
کنار خارجی دوازدهمین مهره پشتی و تمام مهره های کمری و غضروف های بین مهره ای	برجستگی کوچک استخوان ران	تا کردن ران (Flexion)

به دو قسمت عضله سونز بزرگ و کوچک تقسیم می شود.  
این عضله به صورت عمقی قرار گرفته است و قابل لمس نمی باشد.

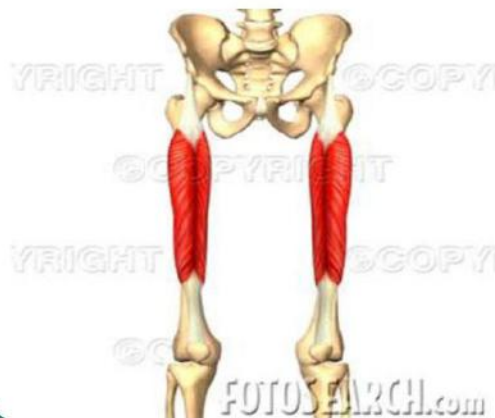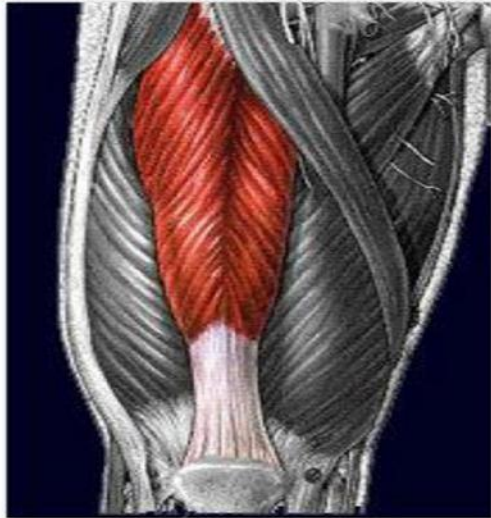
## عضله خاصره ای (Iliacus)



عمل	سر متحرک	سر ثابت
تا کردن ران (Flexion)	تاندون عضله سوئز روی بر آمدگی کوچک استخوان ران	سطح قدامی حفره خاصره ای

این عضله در قسمت قدامی لگن خاصره قرار گرفته است و قابل لمس نمی باشد. در بیشتر مواقع عضله خاصره ای و عضله سوئز را تحت عنوان یک عضله نام می برند. هر دوی این عضلات (سوئز-خاصره ای) قادرند در عمل تا کردن نیروی بسیاری را به وجود بیاورند.

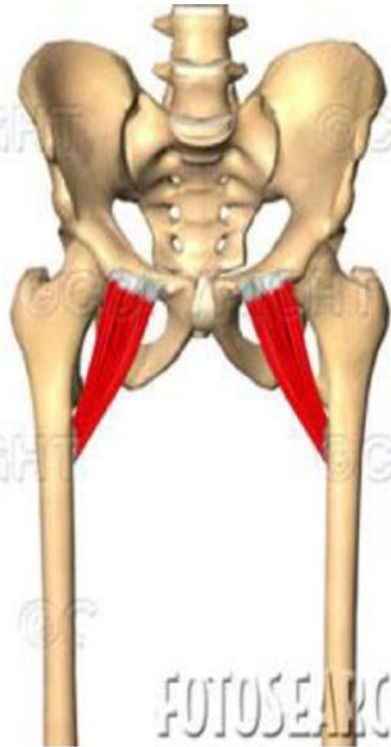
## عضله راست قدامی (Rectus femoris)



سر ثابت	سر متحرک	عمل
1- خار خصره ای تحتانی قدامی	لبه بالایی استخوان کشکک	تا کننده ران (Flexion)
2- بالای حفره حقه ای		

این عضله نیز از تا کننده های اصلی ران می باشد  
این عضله در سطح قدامی ران قرار گرفته است و بین دو مفصل ران  
و زانو قابل لمس می باشد.  
(این عضله از باز کننده های مفصل زانو نیز می باشد.)

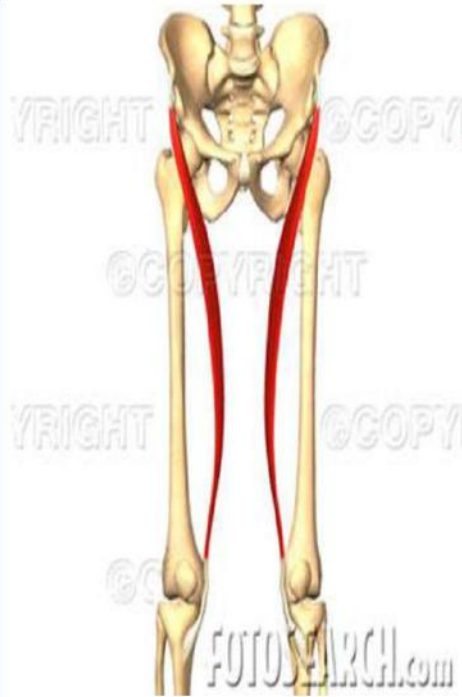## عضله شانه ای (Pectineus)



سر ثابت	سر متحرک	عمل
روی استخوان عانه	سطح خلفی استخوان ران	تا کردن ران (Flexion)

این عضله در زیر عضله راست قدامی و خیاطه قرار گرفته است و لمس کردن آن مشکل است.

## عضله خیاطه (Sartorius)

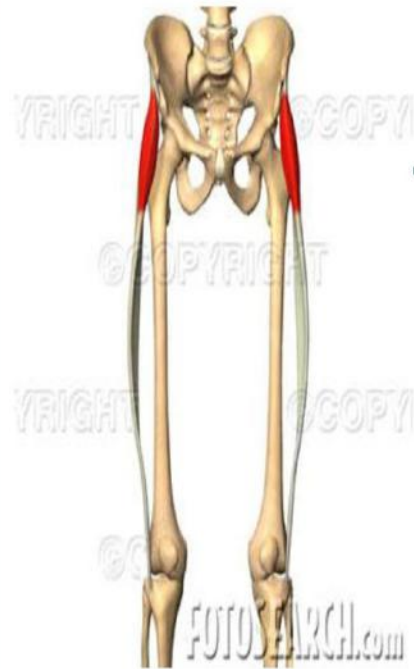


عمل	سر متحرک	سر ثابت
تا کردن، دور کردن و چرخش خارجی (Flexion, Abduction and Outward rotation)	قسمت بالا و داخلی استخوان درشت نی	بریدگی بین خار خصره قدامی فوقانی و خار خصره ای تحتانی

این عضله بلندترین عضله بدن می باشد و به صورت مورب از قسمت خارجی ران به سمت داخل ران کشیده شده است  
(این عضله تا کننده مفصل زانو نیز می باشد.)



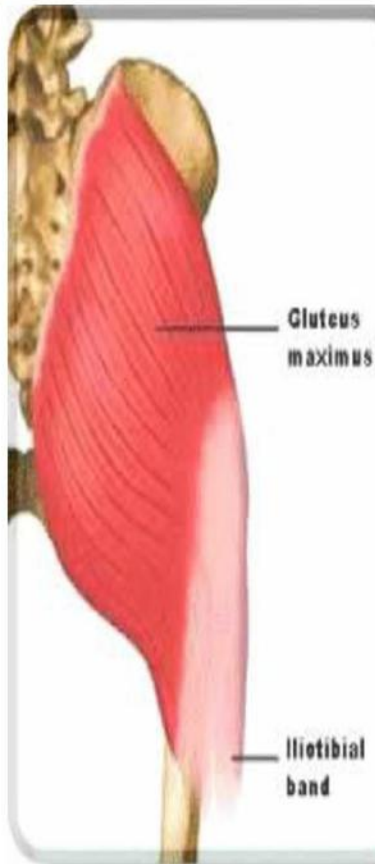
## عضله کشنده پهن نیام (Tensor facsia latae)



سر ثابت	سر متحرک	عمل
بخش قدامی تاج خاصره	رباط کناری خارجی برجستگی خارجی درشت نی	تا کردن، دور کردن و چرخش داخلی به مقدار جزئی (Flexion Abduction and Inward rotation)

این عضله در بخش قدامی، خارجی و بالای ران قرار دارد.

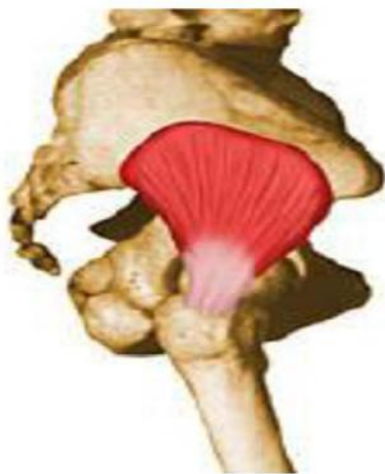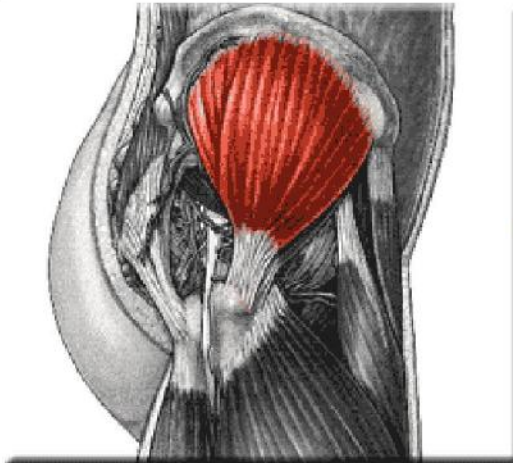
## عضله سرینی بزرگ (Glutes maximus)



عمل	سر متحرک	سر ثابت
باز کننده ران چرخش خارجی (Extension hyperextension, Outward rotation)	بخش خلفی استخوان ران	بخش خلفی استخوان خاصره و سطح خلفی استخوان خاجی و کنار استخوان دنبالچه

بزرگترین عضله ناحیه باسن است و در بخش خلفی ران قابل لمس می باشد.

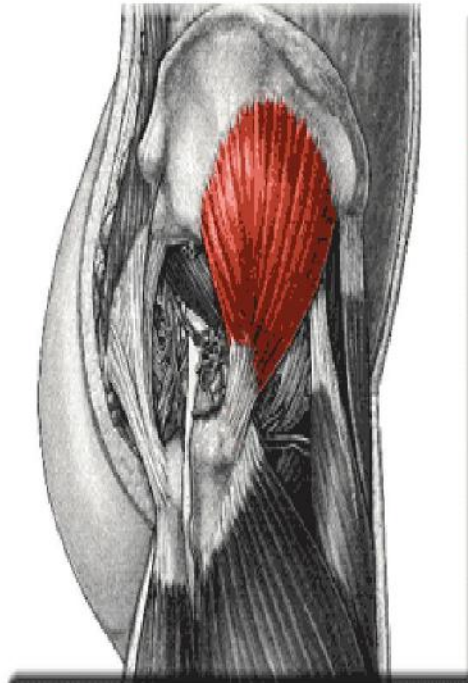
## عضله سرینی میانی (Glutes medius)



سر ثابت	سر متحرک	عمل
سطح خلفی حفره خاصره در پایین تاج خاصره	سطح خارجی برجستگی بزرگ ران	دور کردن مفصل ران (Abduction)

قسمتی از این عضله در زیر عضله سرینی بزرگ قرار گرفته است  
 الیاف عضلانی بخش قدامی: عمل تا شدن  
 الیاف عضلانی بخش خلفی: باز شدن و چرخش خارجی

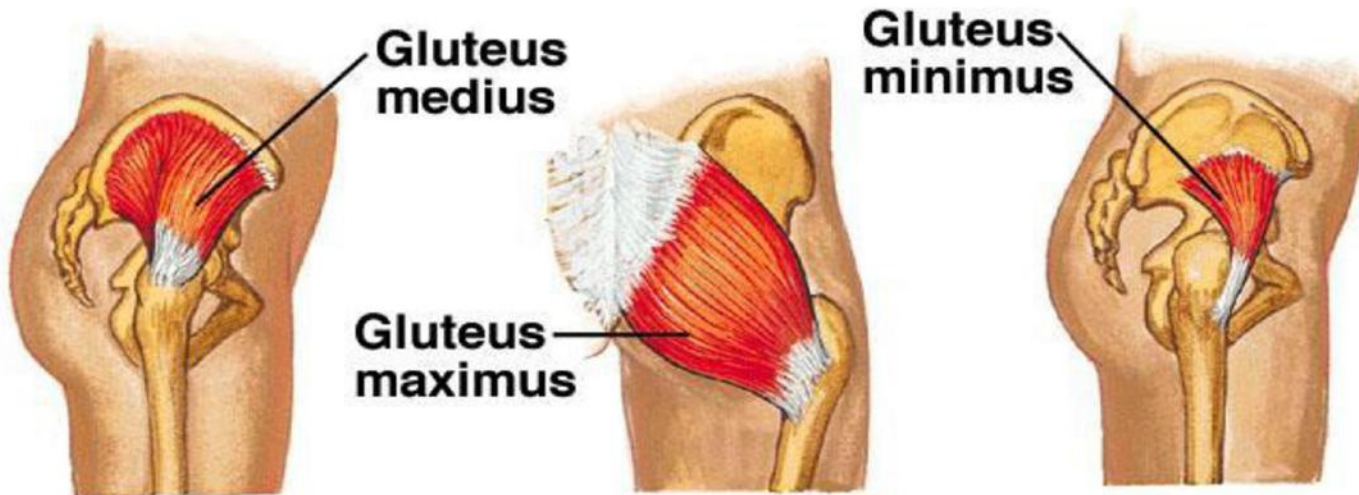
## عضله سرینی کوچک (Glutes minimus)



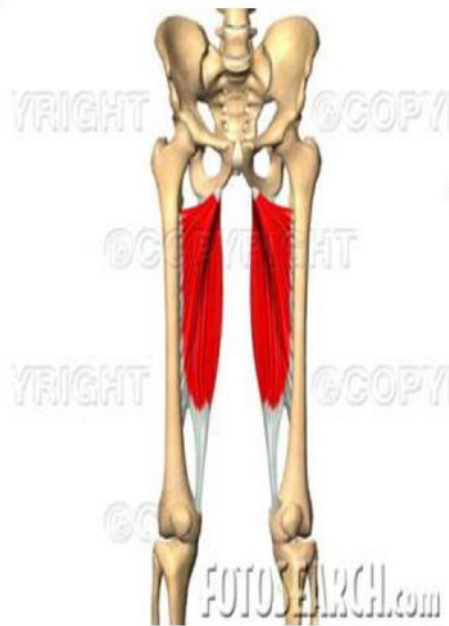
عمل	سر متحرک	سر ثابت
چرخش داخلی ابداکشن استخوان ران (Outward rotation, Abduction)	سطح قدامی برآمدگی بزرگ استخوان ران	سطح خلفی استخوان لگن

کوچکترین عضله ناحیه باسن می باشد  
و به طور کامل توسط عضله سرینی میانی پوشیده شده است  
و قابل لمس نمی باشد.

## Gluteal Muscles



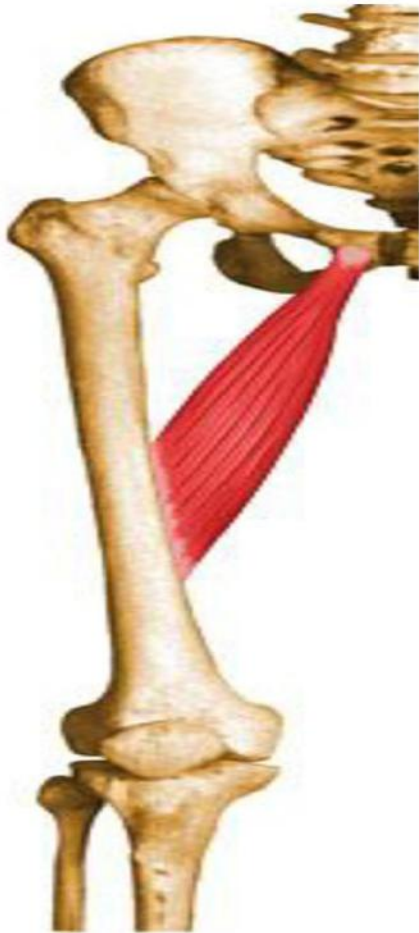## عضله نزدیک کننده بزرگ (Adductor magnus)



سر ثابت	سر متحرک	عمل
جلوی استخوان عانه	تقریباً سرتاسر طول بخش داخلی و قدامی استخوان ران	نزدیک کردن چرخش داخلی (Adduction, Inward rotation)

این عضله در بخش میانی ران قرار گرفته است و بزرگترین عضله از گروه نزدیک کننده ها می باشد. این عضله قابل لمس نمی باشد چون توسط عضلات مختلف پوشیده شده است.

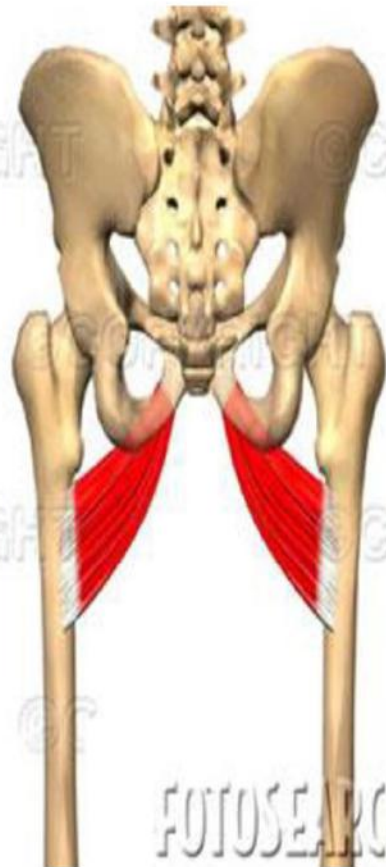
## عضله نزدیک کننده طویل (Adductor longus)



عمل	سر متحرک	سر ثابت
نزدیک کننده (Adduction)	بخش میانی استخوان ران	سطح قدامی استخوان عانه

این عضله در بخش داخلی ران قرار گرفته است و قابل لمس نمی باشد.

## عضله نزدیک کننده کوتاه (Adductor brevis)

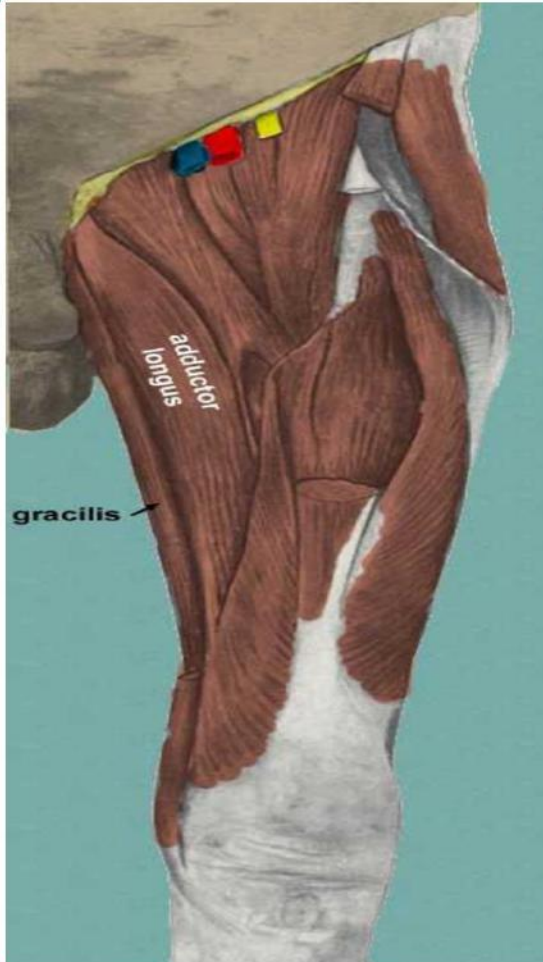


عمل	سر متحرک	سر ثابت
نزدیک کننده مفصل ران (Adductor)	بخش بالایی خط خشن استخوان ران	استخوان عانه در قسمت قدامی

کوچکترین عضله نزدیک کننده ران می باشد و قابل لمس نیست.

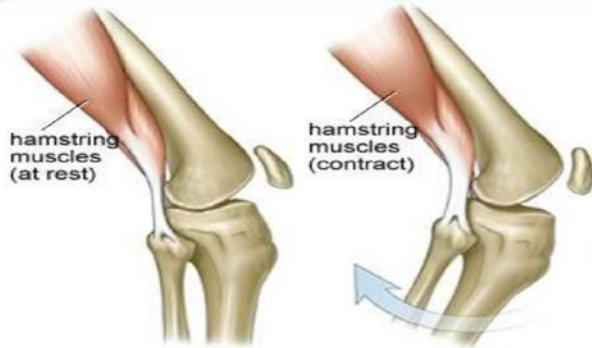

## عضله راست داخلی (Gracilis)



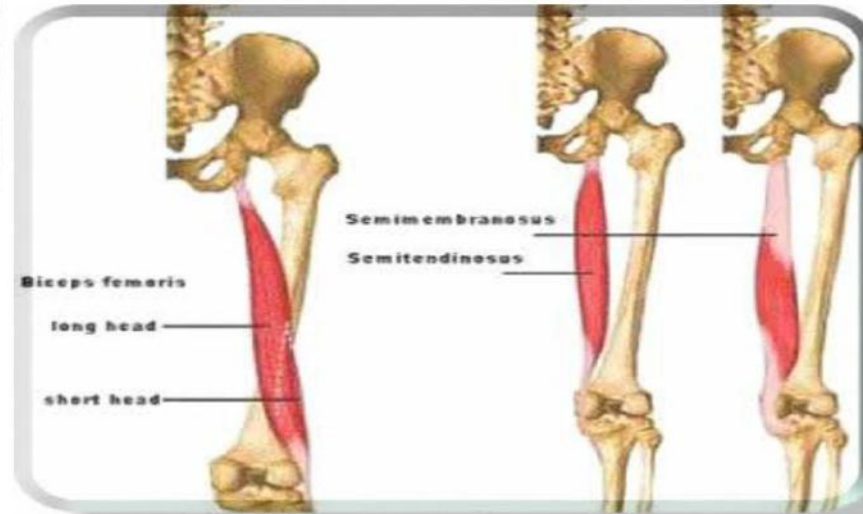
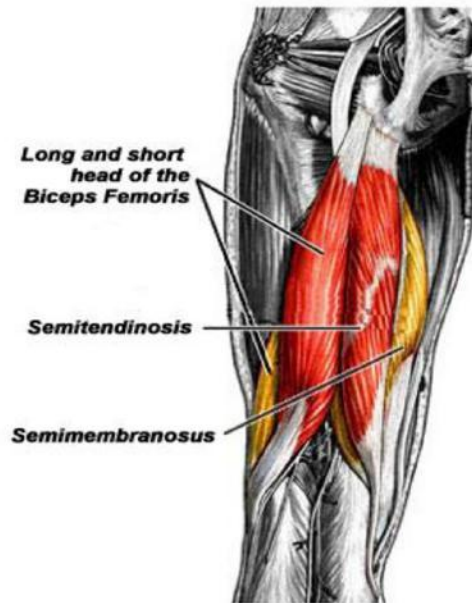
عمل	سر متحرک	سر ثابت
نزدیک کننده مفصل ران (Adduction)	زیر برجستگی استخوان درشت نی در بخش داخلی	لبه داخلی شاخه نزولی استخوان عانه

عضله باریک و بلندی است که به صورت سطحی در ناحیه داخلی ران قرار گرفته است، اما لمس کردن آن به سختی صورت می گیرد



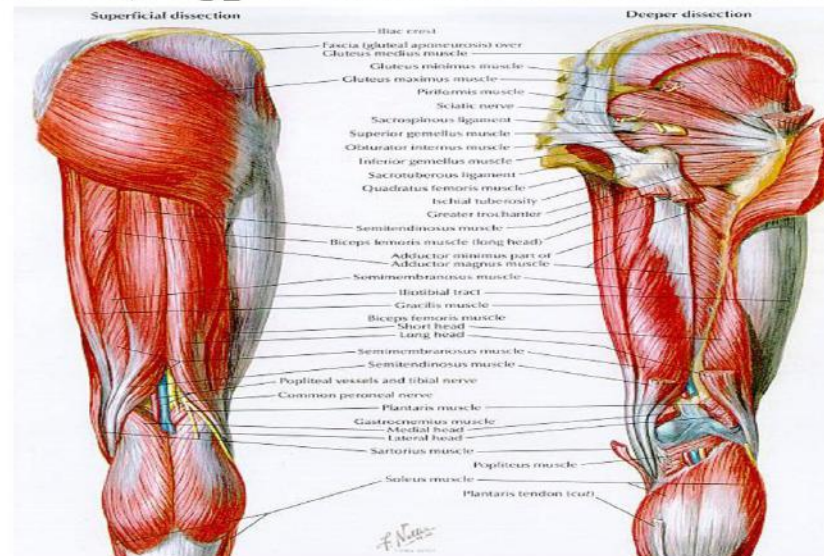
## گروه عضلات همسترینگ (Hamstring)

این عضلات 3 تا هستند ،  
و سر ثابت هر سه عضله برجستگی ورکی استخوان ورک می باشد.  
این عضلات در بخش خلفی ران قرار گرفته اند.



# 1- عضله نیم وتری (Semitendinosus)

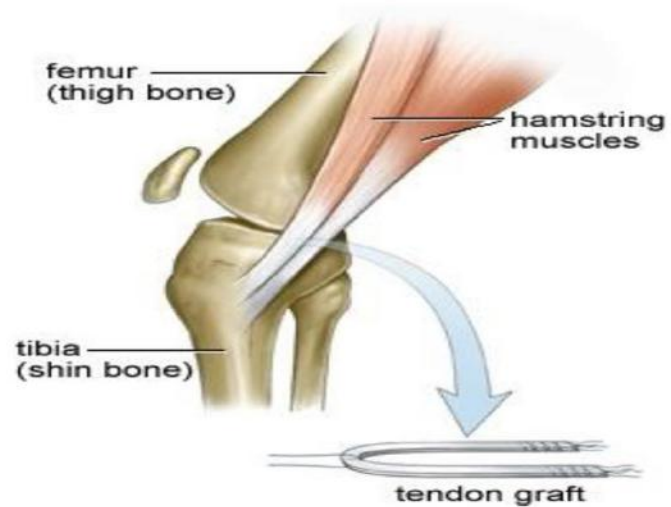
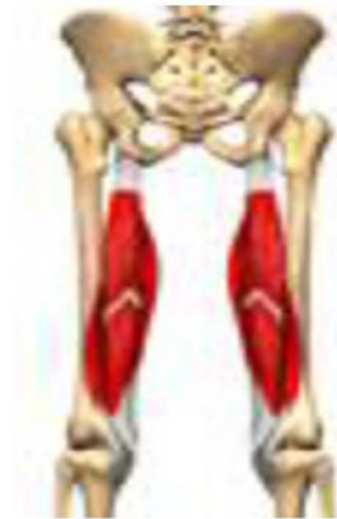سر متحرک این عضله، بخش قدامی و داخلی استخوان درشت نی، در کنار تاندون عضله راست داخلی می باشد.  
عمل این عضله باز کردن، و کمک به چرخش داخلی ران می باشد.  
**(Extension, Hyper extension and Inward rotation)**





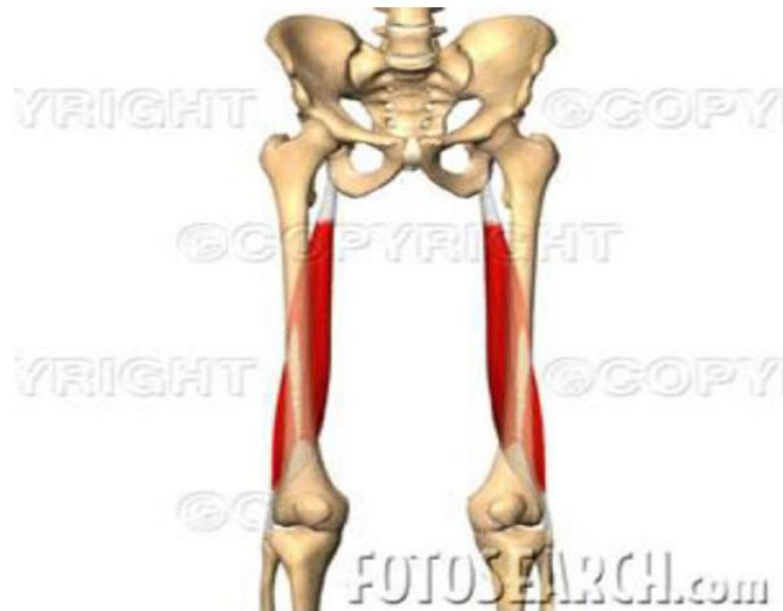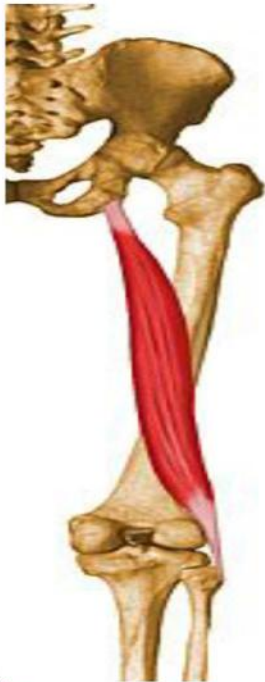## 2-عضله نیم غشایی (Semimembranosus)

سر متحرک این عضله در بخش خلفی و داخلی استخوان درشت نی قرار دارد.  
عمل این عضله باز کردن و کمک به چرخش داخلی استخوان ران می باشد.  
**(Extension, Hyper Extension and Inward rotation)**

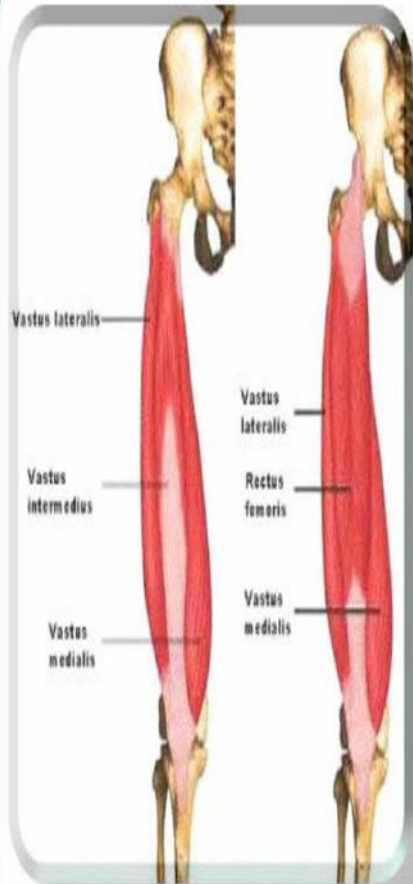


### 3-عضله دو سر رانی (Biceps femoris)

سرمتحرک این عضله برجستگی خارجی درشت نی و سر استخوان نازک نی می باشد.  
عمل این عضله باز کردن و کمک به چرخش خارجی استخوان ران می باشد  
(Extension, hyper Extension and Outward rotation)

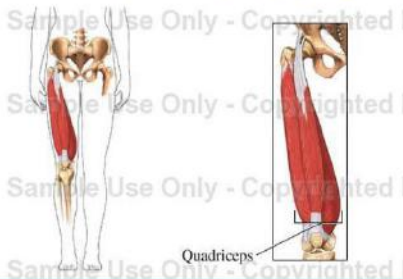

## عضلات چرخش دهنده خارجی (Outward rotators)

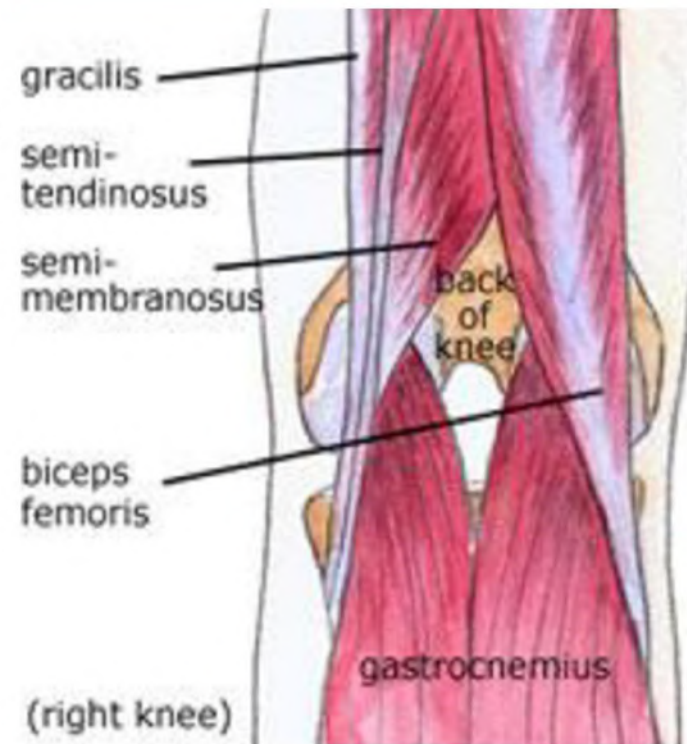
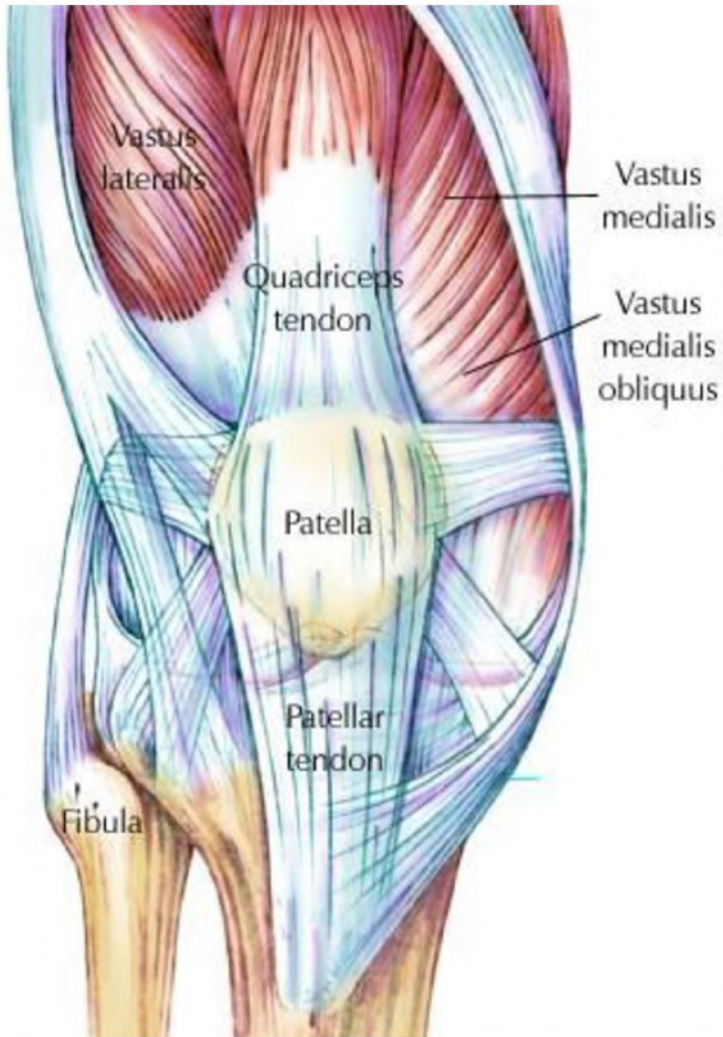


عمل	سرمتحرک	سرثابت
چرخش خارجی مفصل ران (Outward rotation)	برجستگی بزرگ استخوان ران	بخش خلفی و قدامی خارجی و خاصره

این عضلات 6 تا هستند که در ناحیه لگن و ران به طور عمقی و افقی قرار گرفته اند.



## عضلات زانو (knee)

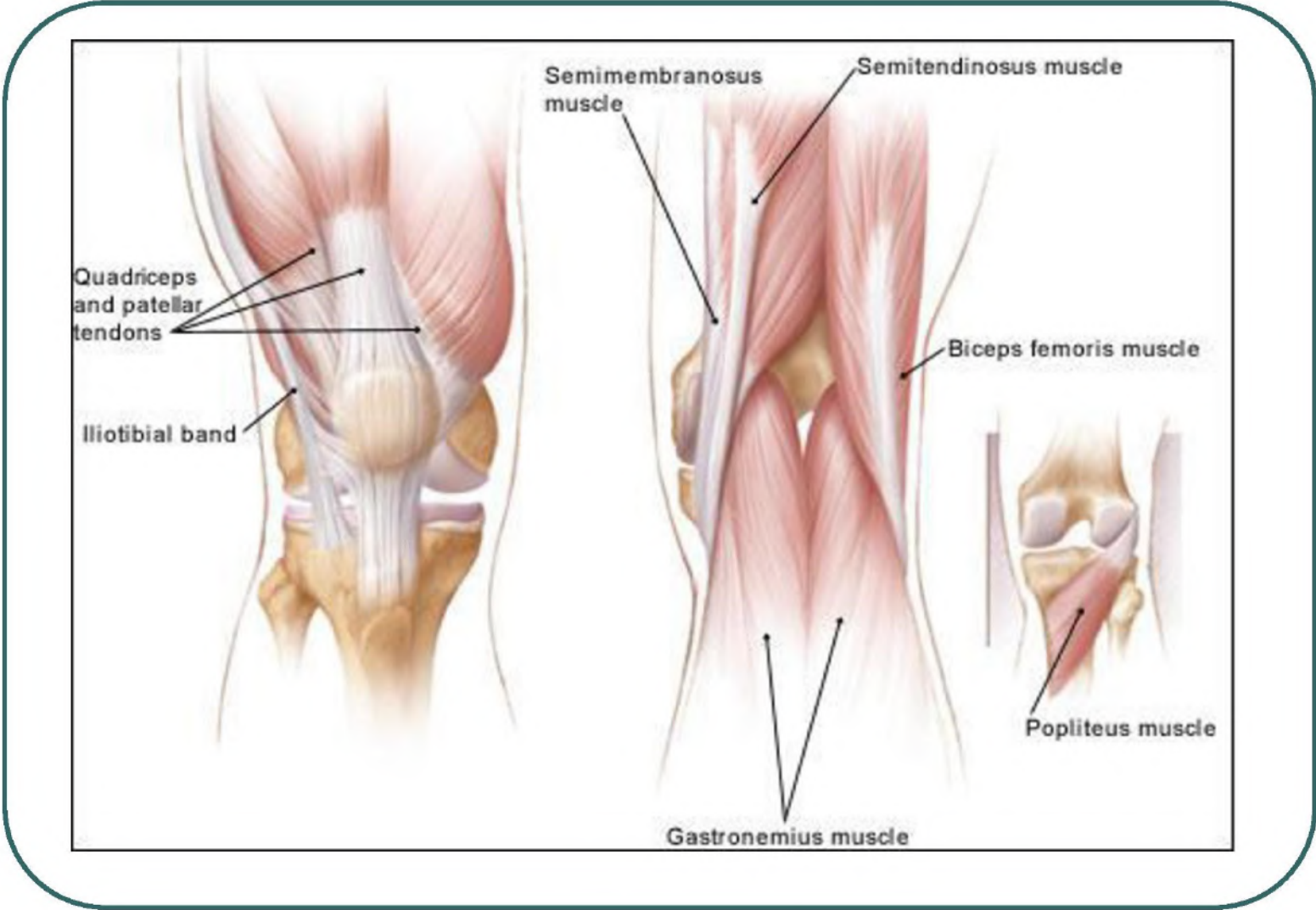


## عضلات عمل کننده بر مفصل زانو:

- عضله راست قدامی (علاوه بر عملکرد بر روی ران باز کننده زانو نیز می باشد) Extension
- عضله خیاطه (علاوه بر عملکرد بر روی مفصل ران تا کننده زانو نیز می باشد) Flexion
- عضله راست داخلی (علاوه بر عملکرد بر روی فصل ران تا کننده زانو نیز می باشد) Flexion
- عضله نیم وتری (علاوه بر باز کردن ران تا کننده زانو نیز می باشد) Flexion
- عضله نیم غشایی (علاوه بر باز کردن ران تا کننده زانو نیز می باشد) Flexion
- عضله دوسر رانی (علاوه بر باز کردن ران تا کننده زانو نیز می باشد) Flexion

- تمامی عضلات فوق بر هر دو مفصل ران و زانو عمل  
می کنند



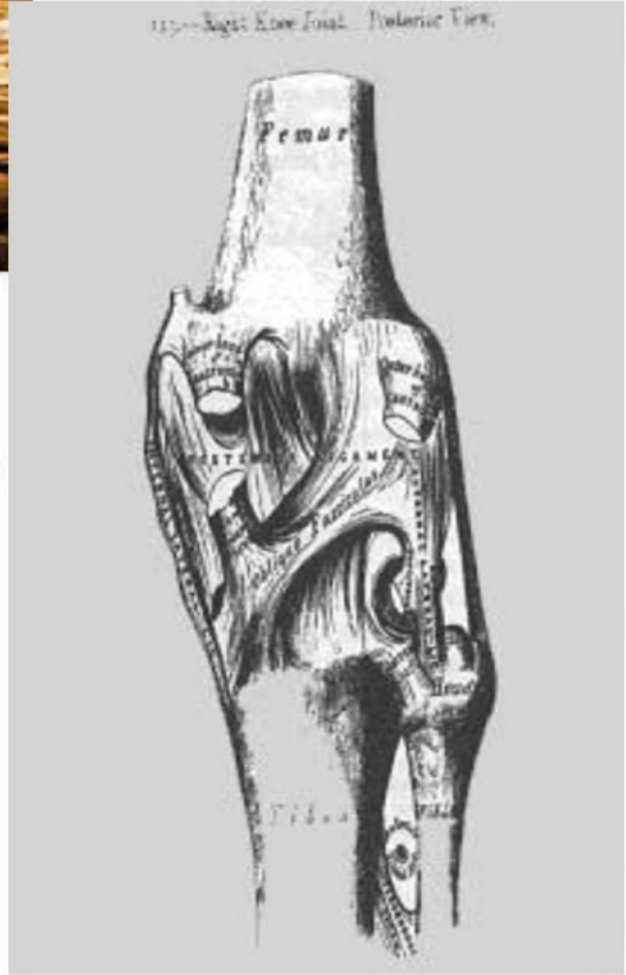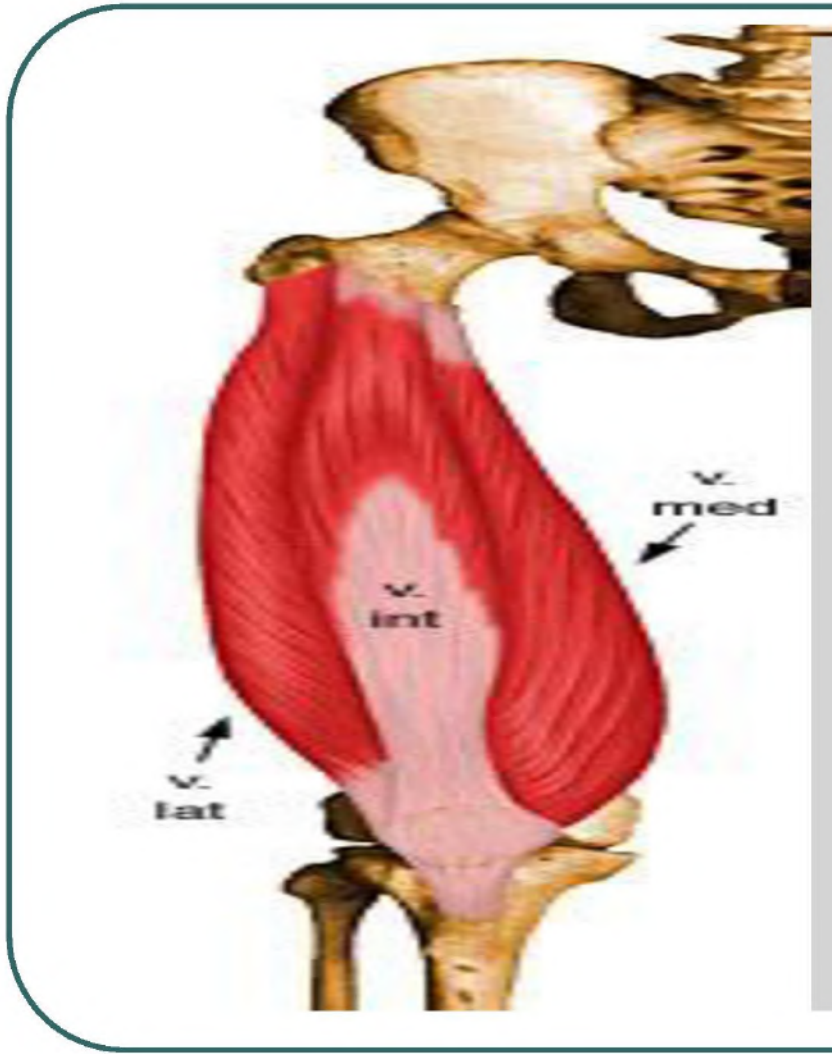


## عضلات رانی (Vasti)

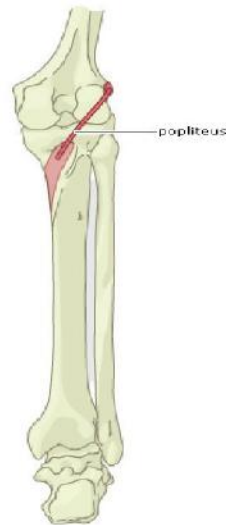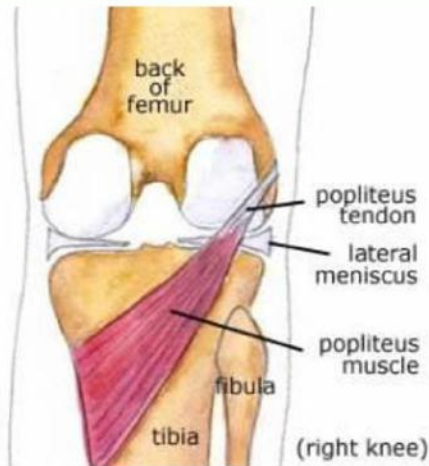
سرمتحرک	سرثابت	
هر سه عضله به لبه های استخوان کشکک متصل میشود.	لبه سطح خارجی استخوان ران	پهن خارجی
	سرتاسر خط خشن استخوان ران	پهن داخلی
	دوسوم بالای سطح قدامی استخوان ران	پهن میانی

عمل هر 3 عضله باز کردن مفصل زانو می باشد (Extension)

عمل



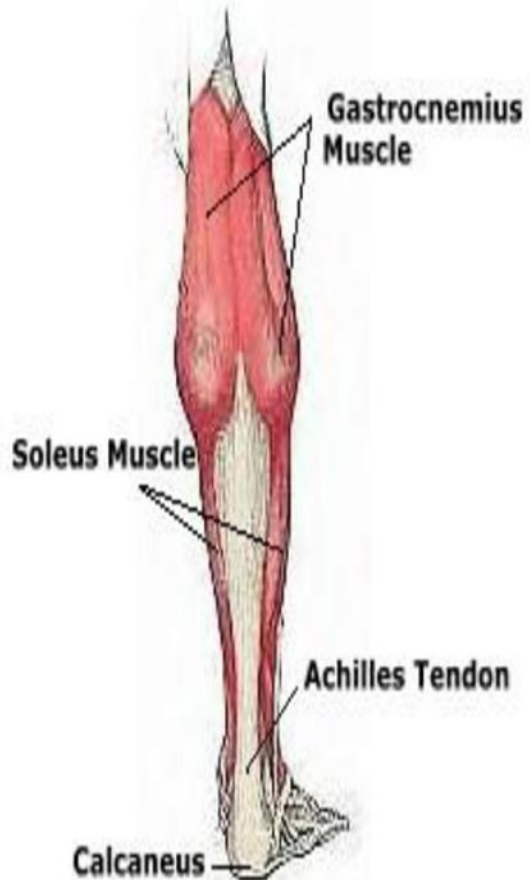
## عضله رکبی (Popliteus)



عمل	سر متحرک	سر ثابت
تا کردن زانو چرخش داخلی استخوان درشت نی از مفصل زانو (Flexion, Inward rotation)	بخش خلفی استخوان درشت نی	لقمه خارجی استخوان ران

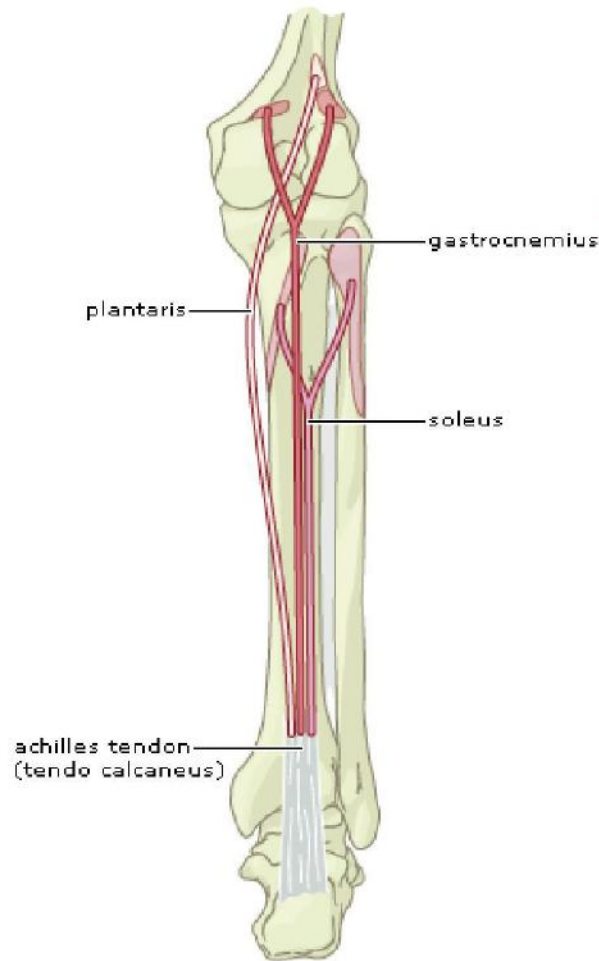
این عضله در ناحیه خلفی زانو به صورت عمقی قرار گرفته است و قابل لمس نمی باشد.

## عضله دوقلو (Gastrocnemius)



سر ثابت	سر متحرک	عمل
1- برجستگی داخلی استخوان ران	تاندون آشیل و سطح خلفی استخوان پاشنه	به هنگام وجود مقاومت به فلکشن زانو کمک می کند. (Flexion)
2- برجستگی خارجی استخوان ران		

## عضله کف پای (Plantaris)



عمل	سر متحرک	سر ثابت
تا کردن زانو (Flexion)	بخش خلفی استخوان پاشنه	بخش خلفی استخوان ران در بالای مفصل زانو

عضله بسیار کوچکی می باشد و بین دو عضله نعلی و دوقلو قرار گرفته است.

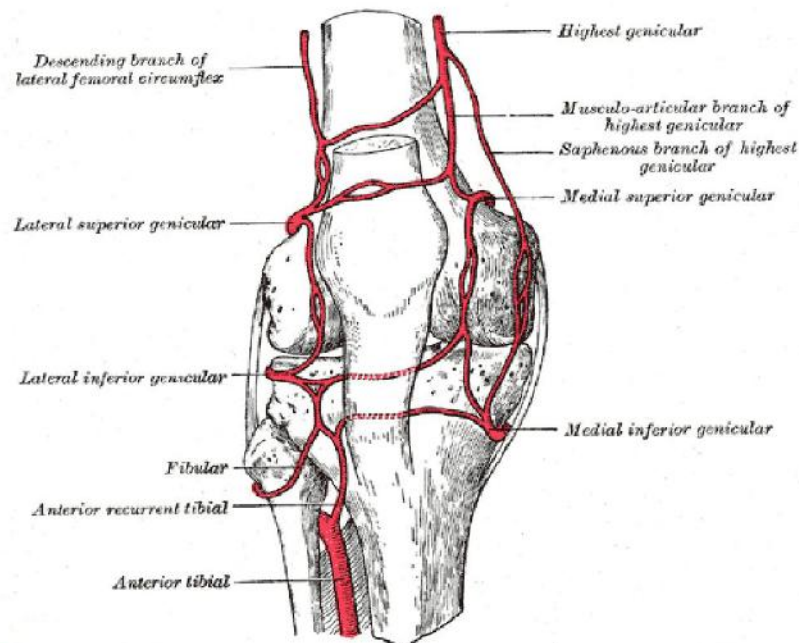
-عضلات شرکت کننده

در چرخش داخلی درشت نی :

-عضلات شرکت کننده

در چرخش خارجی درشت نی:

عضله دو سر رانی در این حرکت منقبض می شود.



1- عضله نیم وتری

2- عضله نیم غشایی

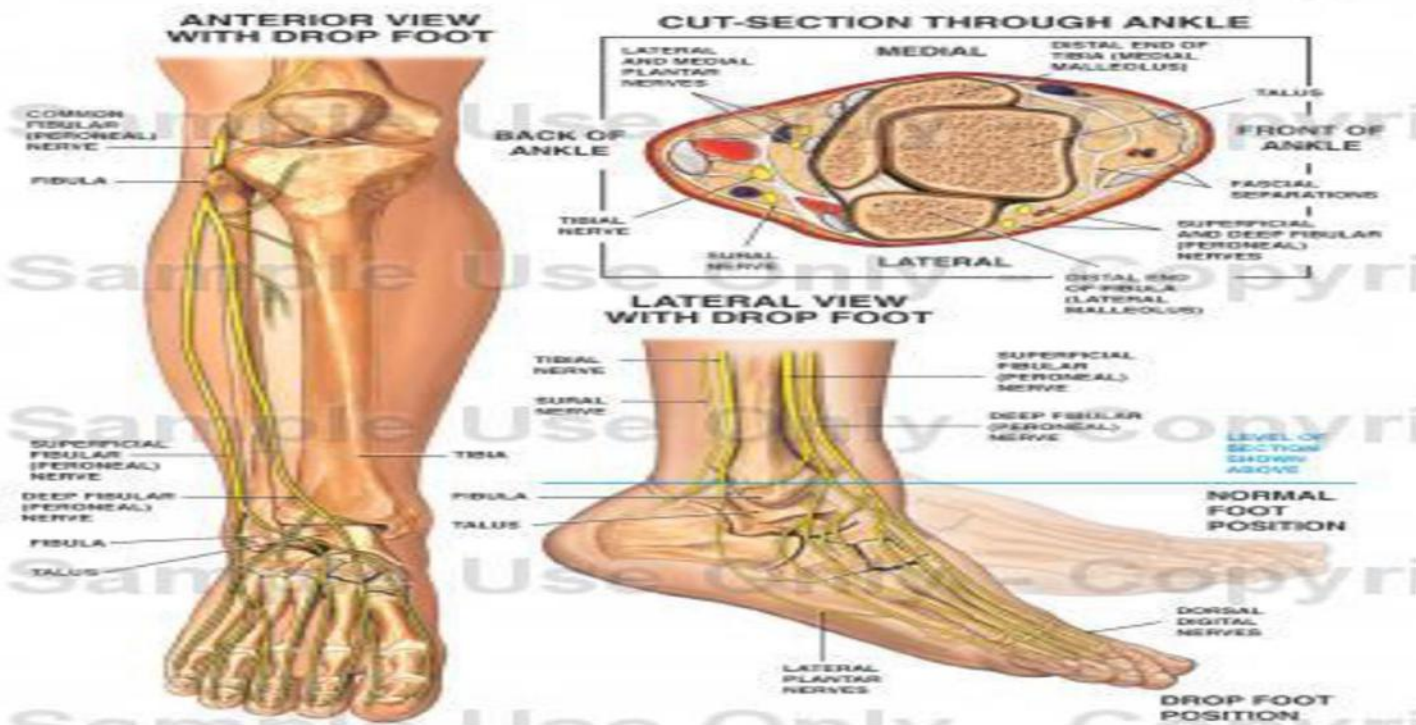
3- عضله خیاطه

4- عضله راست داخلی

5- عضله رکبی

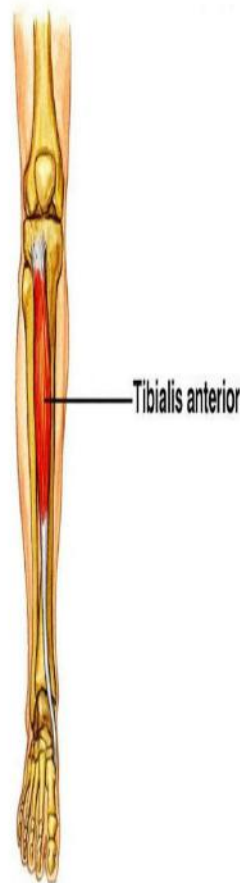
# عضلات مچ پا (Ankle and foot)

## Anatomy of the Foot and Ankle with Foot Drop Deformity





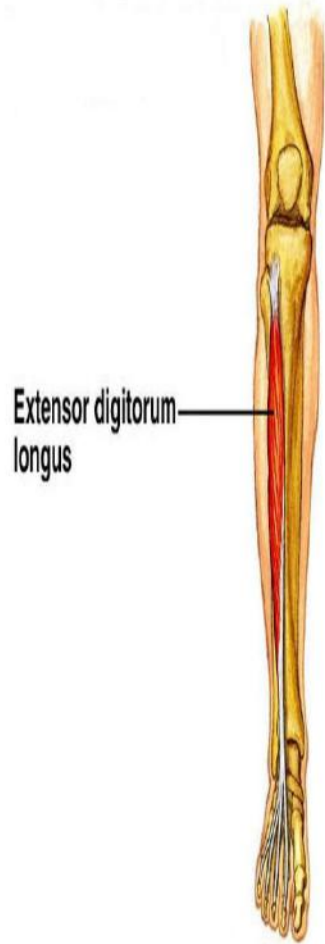
## عضله ساقی قدامی (Tibialis Anterior)



عمل	سرمترک	سرثابت
دورسی فلکشن و اینورشن مچ پا (dorsi Flexion Inversion)	سطح داخلی کف پای، اولین استخوان میخی و پایه اوتین استخوان کف پای	دوسوم بالای بخش خارجی درشت نی

این عضله در بخش قدامی ساق پا قرار دارد  
عمل دورسی فلکشن و اینورشن از مفصل قاپ و ناوی صورت می گیرد.

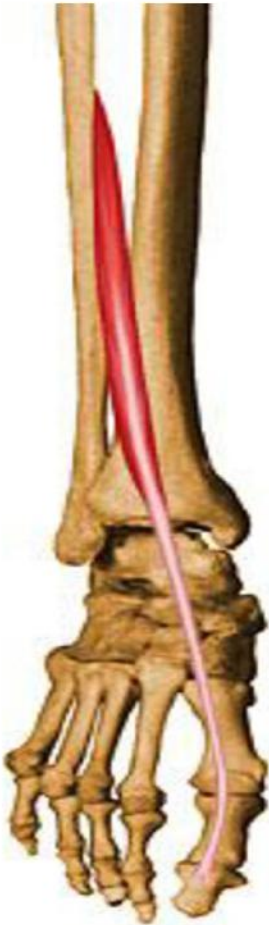## عضله باز کننده طویل انگشتان پا (Extensor digitorum longus)



عمل	سر متحرک	سر ثابت
باز کردن بند انگشتان دورسی فلکشن و اورشن مچ پا (Extension, Dorsi flexion Eversion)	استخوان های بند دوم و سوم و چهار انگشت پا	لقمه خارجی استخوان درشت نی و سه چهارم قسمت بالای استخوان نازک نی

این عضله در قسمت قدامی ساق پا قرار گرفته است.

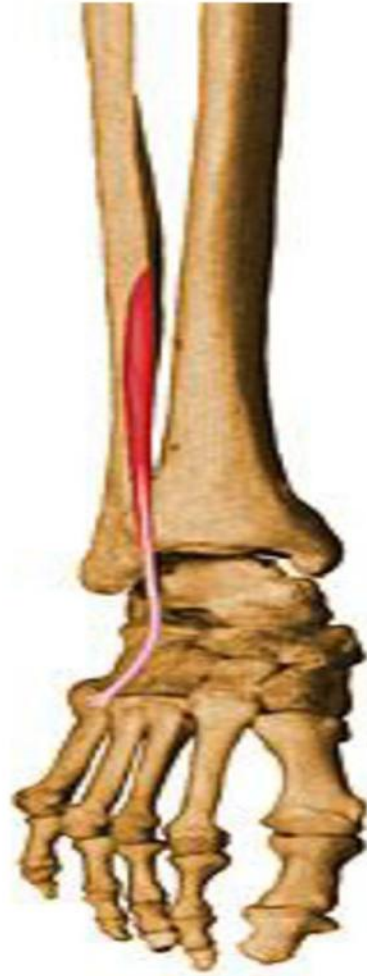## باز کننده دراز شست پا (Extensor hallucis longus)



سر ثابت	سر متحرک	عمل
بخش میانی و قدامی نازک نی	پایه استخوان بند اول شست پا	باز کننده مفصل بند شست پا و بند شست پا و استخوان های کف پا و دورسی فلکشن مچ پا (Extension, Dorsi flexion)

در بین عضله باز کننده انگشتان و ساقی قدامی در قسمت پایین ساق پا قرار گرفته است.

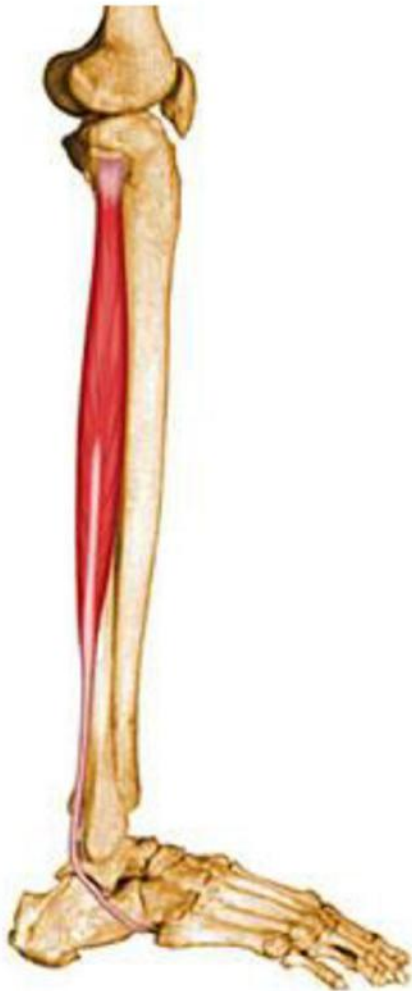## عضله نازک نی طرفی (Peroneus Tertius)



سر ثابت	سر متحرک	عمل
بخش قدامی و یک سوم نازک نی	قسمت روی پا، پنجمین استخوان کف پا	دورسی فلکشن و اورشن مچ پا (Dorsi flexion, Eversion)

به نظر بخشی از عضله باز کننده انگشتان پا می آید و حتی در هنگام تشخیص ممکن است با عضله فوق اشتباه شود.

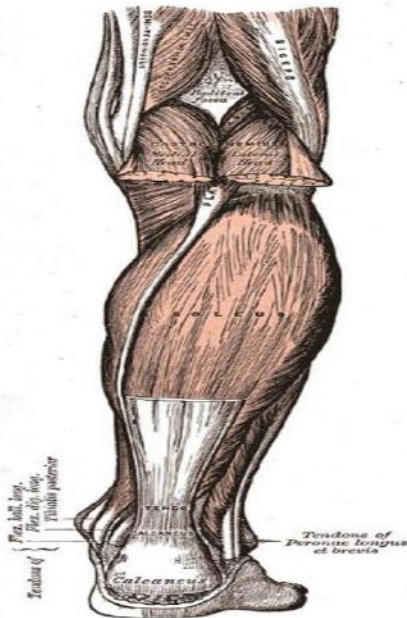
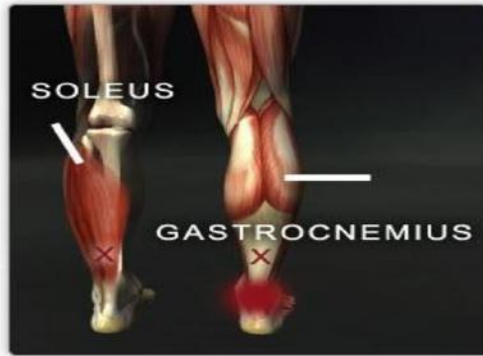## عضله نازک نی بلند (Peroneus longus)



سر ثابت	سر متحرک	عمل
سر و دوسوم بالای استخوان نازک نی	سطح خارجی اولین استخوان میخی و همچنین اولین استخوان کف پای	اورشن و کمک به عمل پلانتر فلکشن (Eversion plantar flexion)

این عضله در قسمت خارجی ساق پا قرار گرفته است.

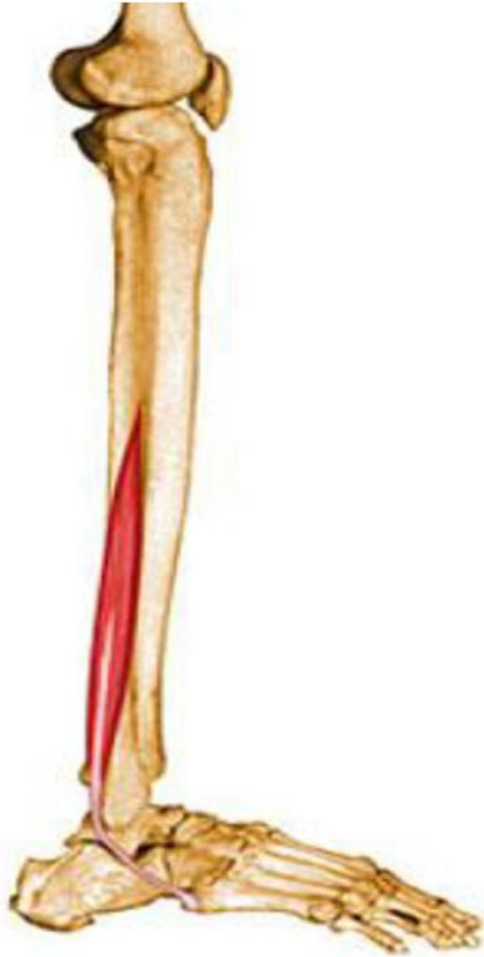## عضله نعلی (Soleus)



عمل	سر متحرک	سر ثابت
پلاننار فلکشن (Plantar flexion)	سطح خلفی استخوان پاشنه با تاندون آشیل	یک سوم سطح خلفی و بالایی نازک نی و یک سوم بخش میانی و داخلی درشت نی

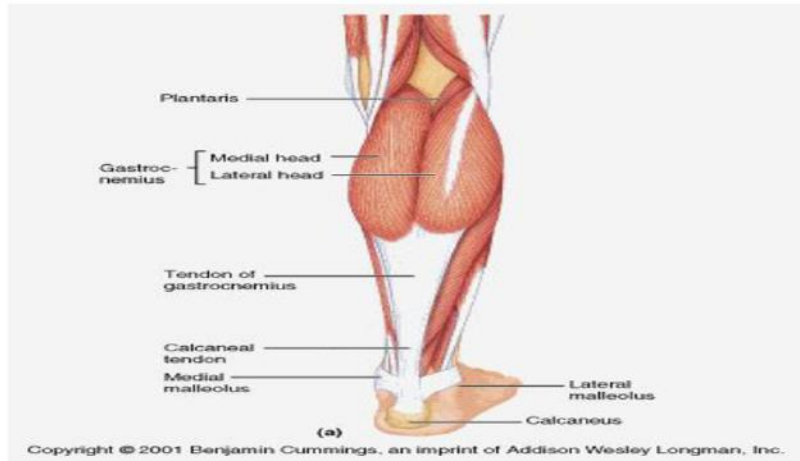
این عضله در زیر عضله دوقلو قرار گرفته است

## عضله نازک نی کوتاه (Peroneus brevis)



سر ثابت	سر متحرک	عمل
دوسوم بالایی استخوان نازک نی	بخش خارجی پایه استخوان پنجم کف پا	پلاننٹار فلکشن و اورشن مچ پا (Plantar flexion, Eversion)

این عضله کوچکتر از عضله نازک نی بلند است و در زیر آن قرار گرفته است و قابل لمس نمی باشد.

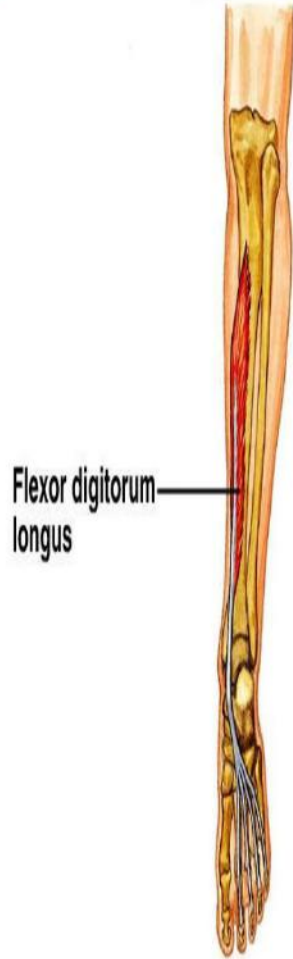


## عضله دوقلو:

در مورد این عضله در بخش مربوط به عضلات زانو صحبت شد. عمل این عضله بر روی مچ پا به صورت پلانتر فلکشن می باشد. (Plantar Flexion) این عضله عمل پلانتر فلکشن را با علت بلند بودن طول بازوی کارگر بسیار قوی انجام می دهد.



## عضله تا کننده دراز انگشتان پا (Flexor digitorum longus)



سر ثابت	سر متحرک	عمل
بخش خلفی درشت نی	پایه سطح کف پایی بند انگشتان پا	تا کردن بند انگشتان پلانتر فلکشن اینورشن (Flexion, Plantar flexion Inversion)

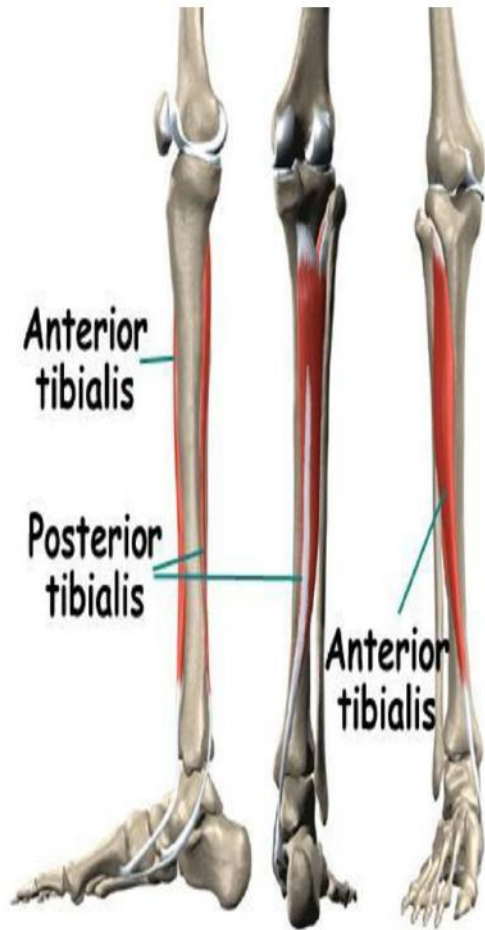
## عضله تا کننده دراز شست پا (Flexor hallucis longus)



عمل	سر متحرک	سر ثابت
تا کننده انگشت شست پلاننار فلکشن اورشن (Flexion, Plantar flexion, Eversion)	بخش کف پایی استخوان بند دوم انگشت شست پا	دوسوم بخش پایینی و خلفی نازک نی

این عضله در قسمت خارجی عضله تا کننده دراز پا به صورت عمقی قرار گرفته است.

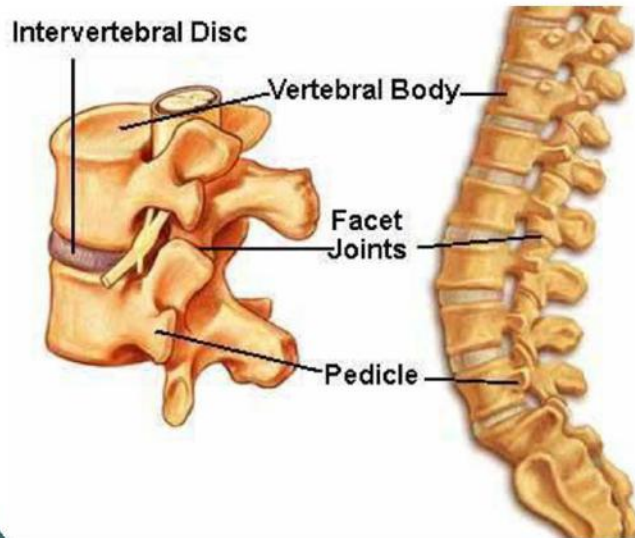
## عضله ساقی خلفی (Tibialis Posterior)



عمل	سر متحرک	سر ثابت
پلاننار فلکشن و اینورشن مچ پا (Plantar flexion, Inversion)	قسمت پایین و داخل استخوان ناوی و استخوان های تاسی، پاشنه و سه استخوان میخی	دوسوم قسمت بالای درشت نی و سطح داخلی دوسوم نازک نی

## ستون مهره ها (Spinal column)

ستون مهره ها از 33 مهره تشکیل شده است و بنه بر موقعیت قرار گرفتن به مهره های گردنی ، مهره های پشتی، مهره های کمری، استخوان های خاجی و دنبالچه نام گذاری می شوند.



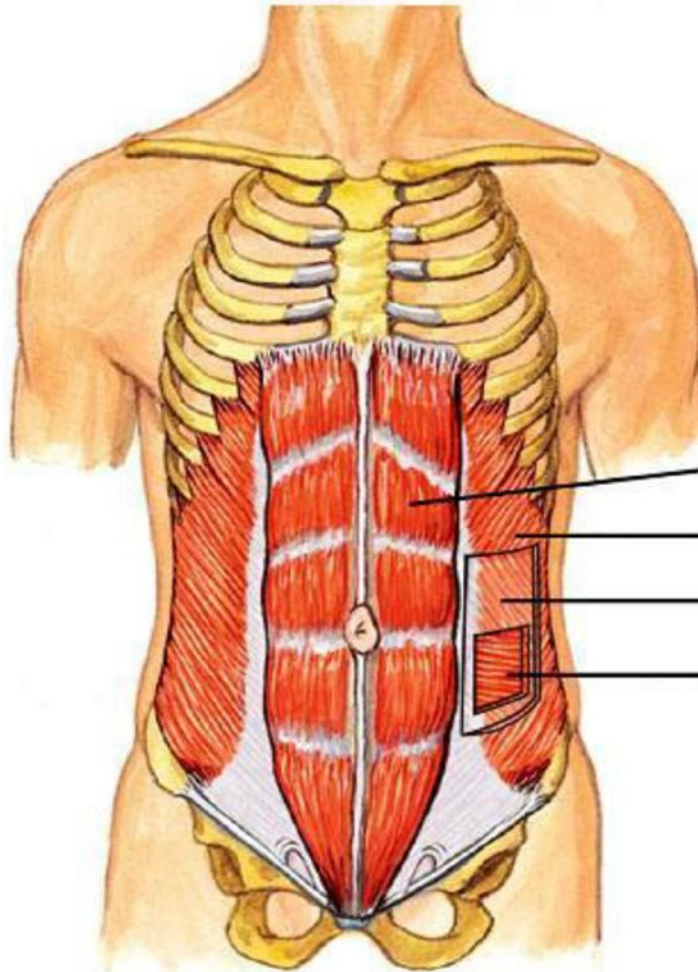
-هفت مهره گردنی

-دوازده مهره پشتی

-پنج مهره کمری

-پنج مهره به هم جوش خورده خاجی

-چهار مهره به هم جوش خورده دنبالچه



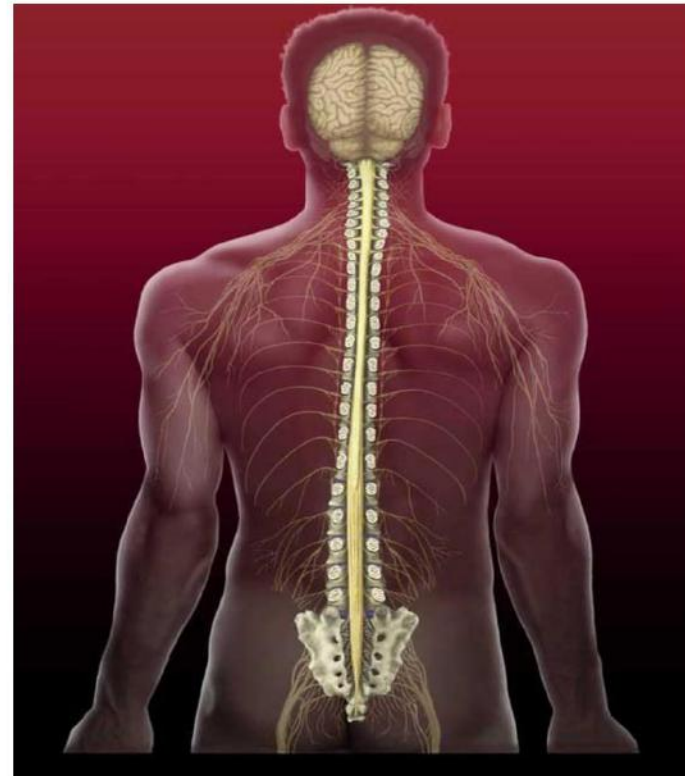
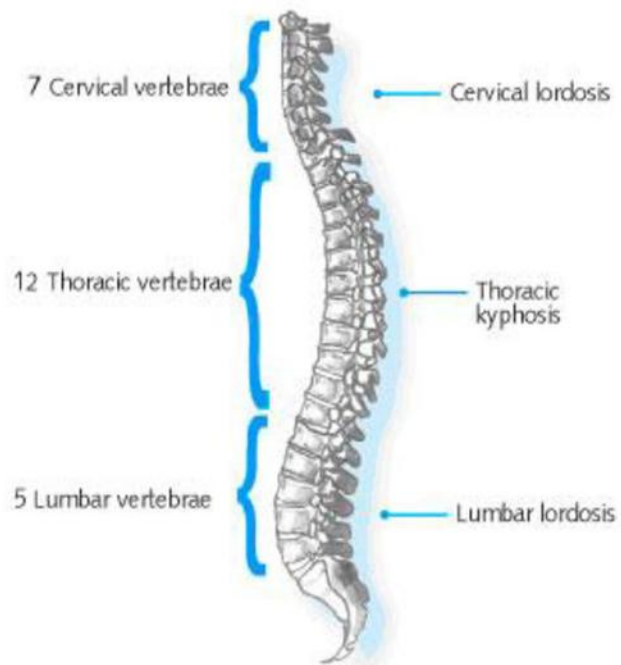
**Rectus abdominis**

**External oblique**

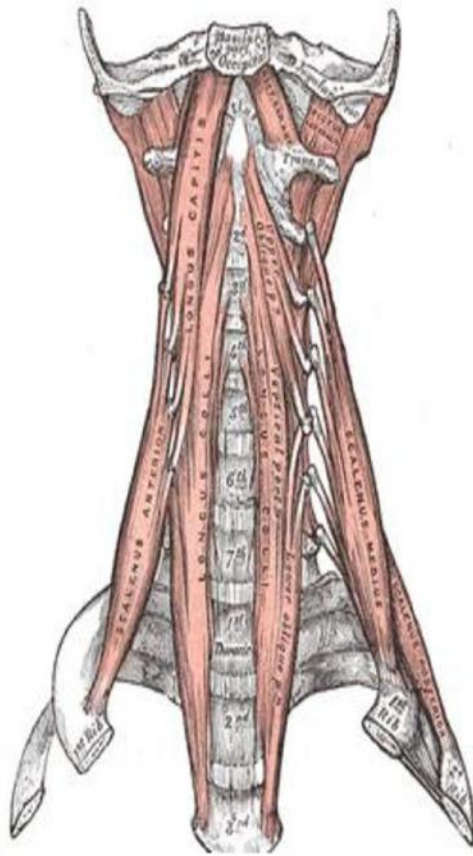
**Internal oblique**

**Transversus abdominis**

## عضلات عمل کننده بر ستون مهره ها



## عضلات جلوی ستون مهره ها (Prevertebra muscles)



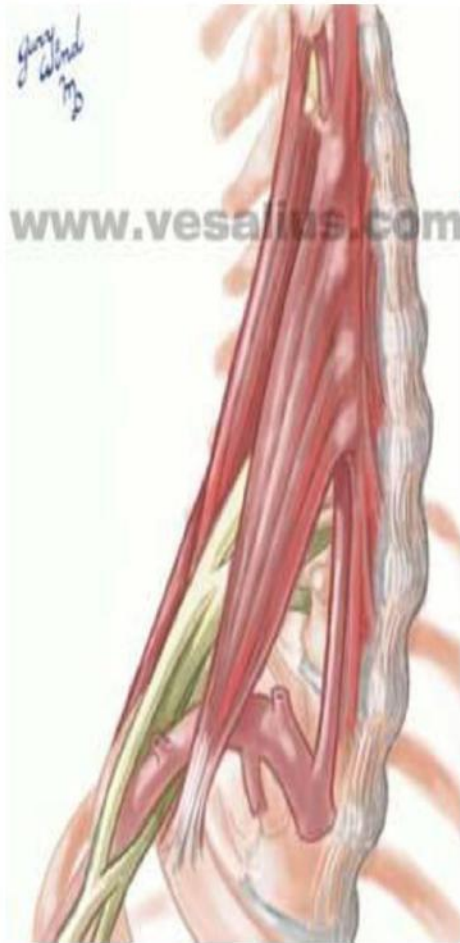1- راست راسی خارجی (Rectus Capitis Lateralis)

2- راست راسی قدامی (Rectus capitis Anterior)

3- طویل راسی (Longus Capitis)

4- طویل گردنی (Longus Colli)

عمل	سر متحرک	سر ثابت
عضلات هر دو طرف تا شدن مفصل بین مهره های اطلس و آکسیس و استخوان پس سری و مهره های گردنی. عضلات یک طرف تا شدن جانبی. (Flexion, Lateral Flexion)	سطح قدامی استخوان پس سری و مهره های گردنی	سطح قدامی تمام مهره های گردنی و سه مهره پشتی



## عضلات نردبانی (Scalenes)

این عضلات به سه دسته: قدامی، میانی و خلفی تقسیم می شوند. در محل دنده های اول نردبانی میانی و قدامی و دوم نردبانی خلفی به زائده های عرضی مهره های گردنی متصل می شوند.

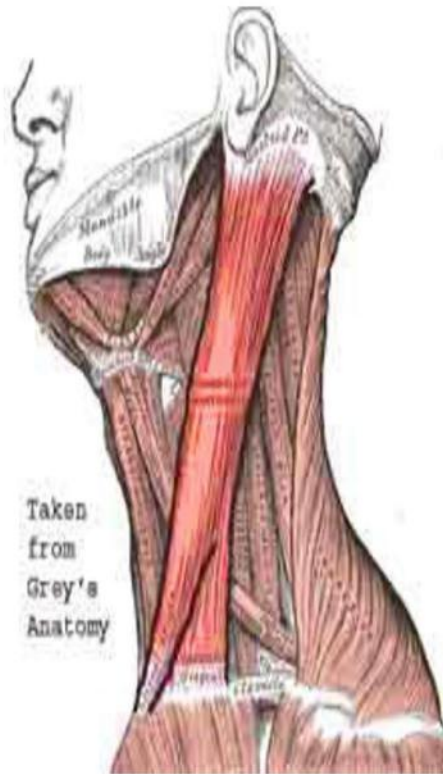### عمل

تا کردن و تا کردن جانبی  
مهره های گردنی  
(Flexion , Lateral flexion)

عمل دیگر این عضلات بالاکشیدن دنده های اول  
و دوم برای کمک به تنفس است.



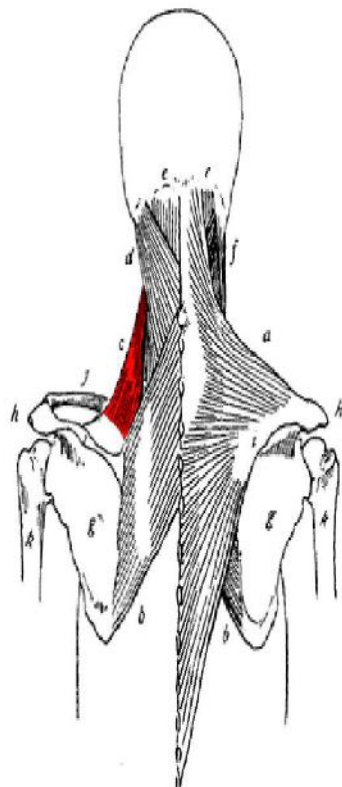
## جناغی چنبری (دوسر) (Sternocleidomastoid)



سر ثابت	سر متحرک	عمل
با دو سر به روی استخوان جناغ و ترقوه متصل می شود.	زائده پستانی استخوان گیجگاهی	تا کردن مهره اطلس و استخوان پس سری و در ادامه انقباض تا شدن و تا شدن جانبی مهره های گردنی (Flexion, Lateral Flexion)

این عضله در دو طرف ناحیه گردن قرار دارد و هنگامیکه سر را به طرف مخاف بچرخانیم می توان آن را لمس کرد.

## عضله گوشه ای (Levator Scapulae)

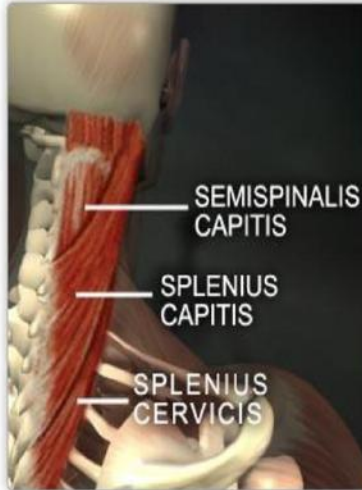


سر ثابت	سر متحرک	عمل
لبه داخلی کتف	زائده عرضی چهار مهره گردنی	انقباض دو طرفه عضله باعث ثابت شدن مهره های گردنی می شود و انقباض یک طرفه عضله سبب تا شدن جانبی مهره های گردنی می شود. (Lateral Flexion)

در بحث مربوط به عضلات کمر بند شانه درباره این عضله توضیح داده شد.

## عضلات مهره ای (Splenius muscles)

1- مهره ای راسی 2- مهره ای گردنی



عمل	سر متحرک	سر ثابت
عضلات هر دو طرف باز کردن مهره اول گردنی و استخوان پس سری و تمام مهره های گردنی. (Extension, hyper extension) عضلات یک طرف: تا شدن جانبی و چرخش سر به طرفین (lateral Flexion)	زائده پستانی استخوان گیجگاهی وزائده های عرضی مهره های اول تا سوم گردنی	زائده های شوکی هفتمین مهره گردنی و شش مهره اول پشتی

## عضلات زیر پشت سری (suboccipitals)

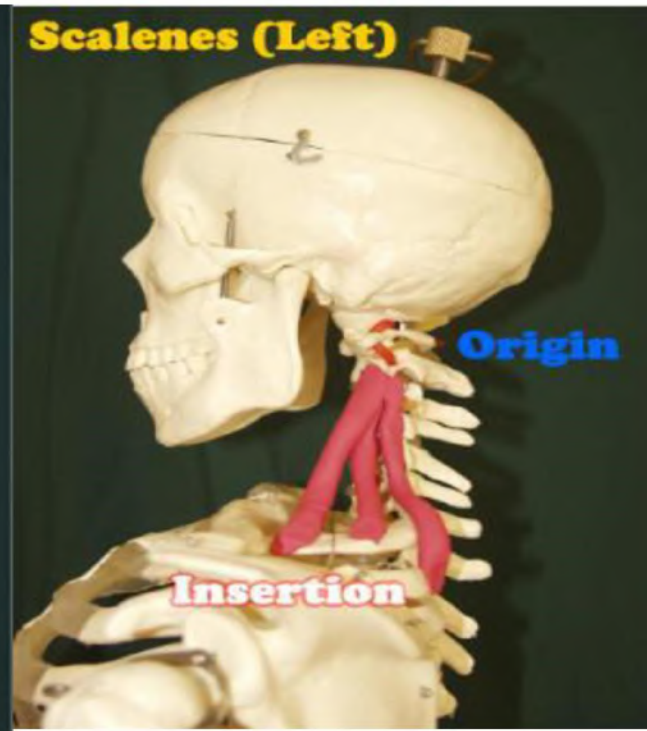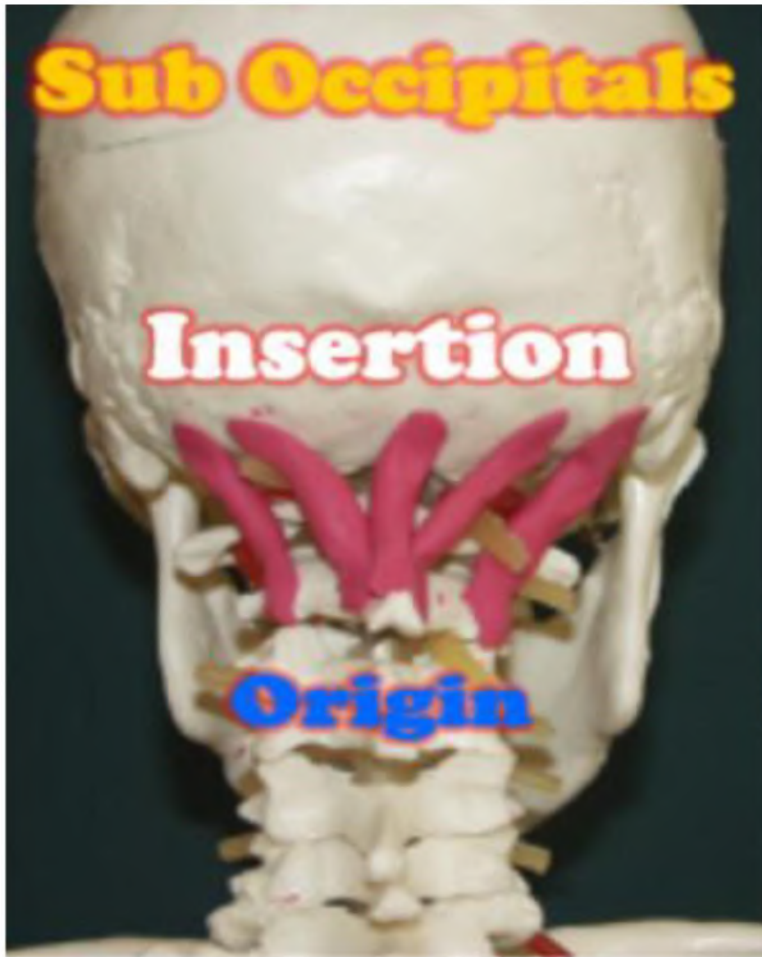
1- عضلات مورب راسی فوقانی (Obliquus Capitis Superior)

2- عضلات راسی تحتانی (Obliquus Capitis Inferior)

3- عضله راست بزرگ راسی خلفی (Rectus Capitis Posterior Major)

4- عضله راست کوچک راسی خلفی (Rectus Capitis Posterior minor)

عمل	سر متحرک	سر ثابت
هر دو طرف: باز کردن (Extension, Hyper Extension) یک طرف: تا شدن جانبی و چرخش سر به طرفین (Lateral Flexion)	استخوان پس سری و زائده عرضی اولین مهره گردنی	بخش خلفی دو مهره اول گردنی (اطلس و آکسیس)



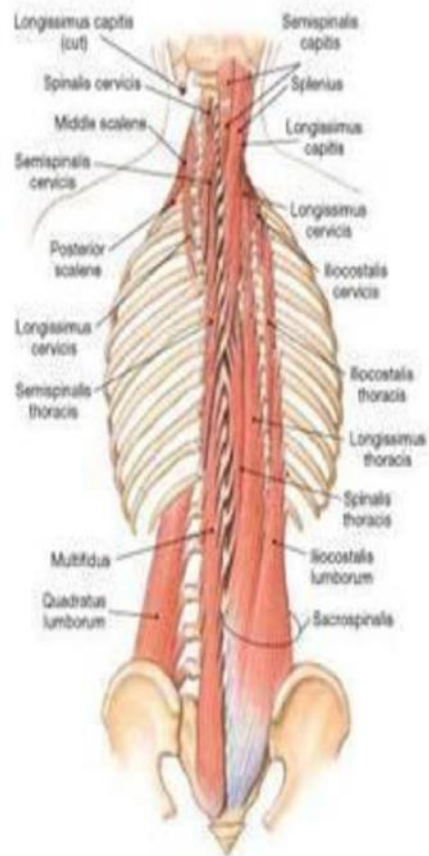
## عضلات راست کننده ستون مهره ها (Erector Spinae)

-**خاصره ای (Iliocostalis):** خاصره ای گردنی (cervicis)  
خاصره ای پشتی (Thoracis)  
خاصره ای کمری (Lumborum)

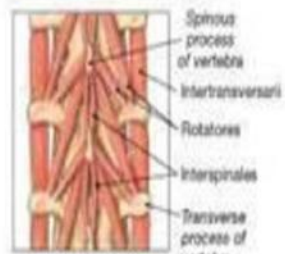
-**طویل (Longissimus):** طویل راسی (Capitis)  
طویل گردنی (Cervicis)  
طویل پشتی (Toracis)

-**شوکی (Spinalis):** شوکی گردنی (Cervicis)  
شوکی پشتی (Thoracis)

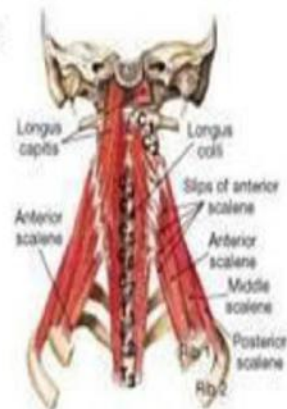
این گروه از عضلات در ناحیه پشت قرار دارند که به سه گروه تقسیم می شوند، که این سه گروه نیز به شاخه هایی تقسیم می شوند.



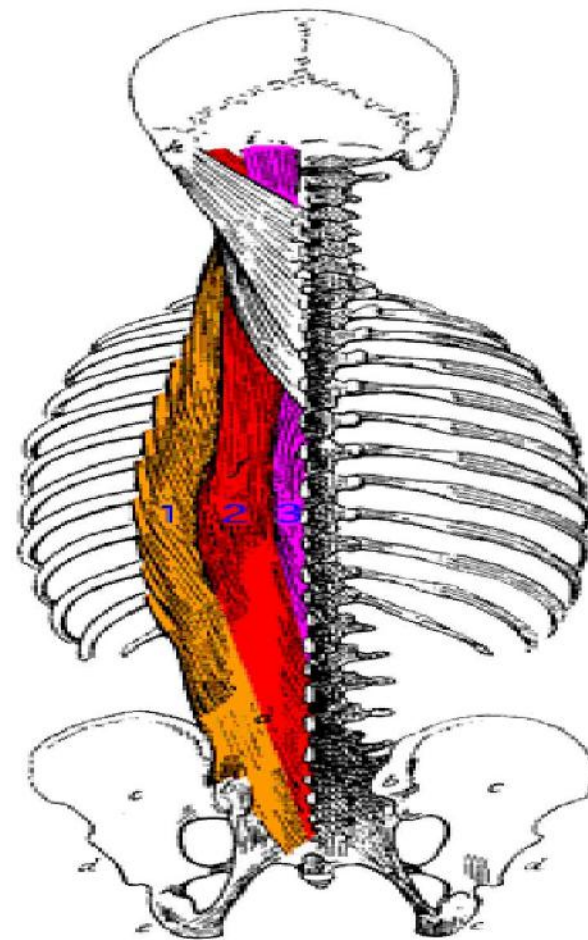
(a) The erector spinae



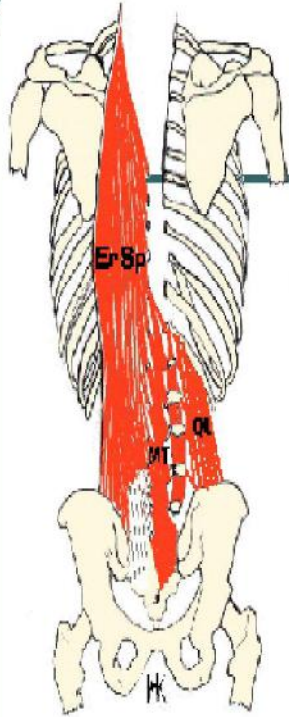
(b) Intervertebral muscles



(c) Muscles arising from the anterior surfaces of the superior vertebrae



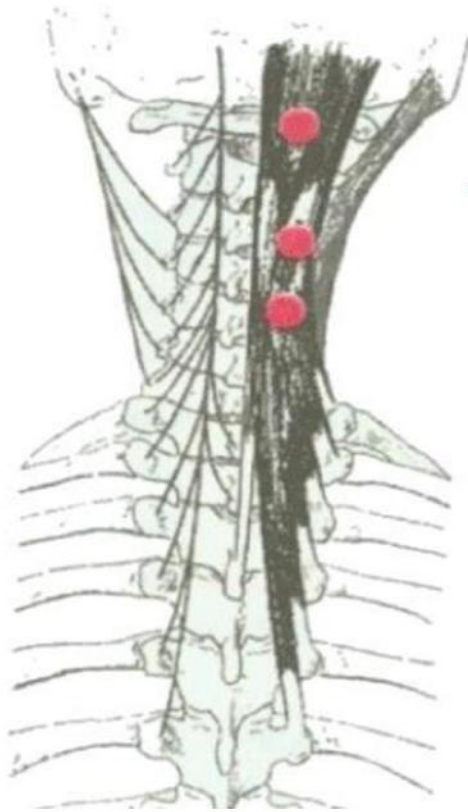
## عضلات راست کننده ستون مهره ها (Erector spinae)



عمل	سر متحرک	سر ثابت
<p>در هر دو طرف سبب باز شدن مفصل استخوان پس سری و به طور کلی ستون مهره ها می شود.</p> <p>(Extension and Hyper Extension)</p>	<p>زائده پستانی استخوان گیجگاهی، بخش خلفی مهره های گردنی، پشتی، کمری و دوازده دنده قفسه سینه</p>	<p>بخش خلفی ستون مهره ها در ناحیه گردنی، پشتی، کمری و سطح خلفی خاجی و نه دنده پایینی</p>

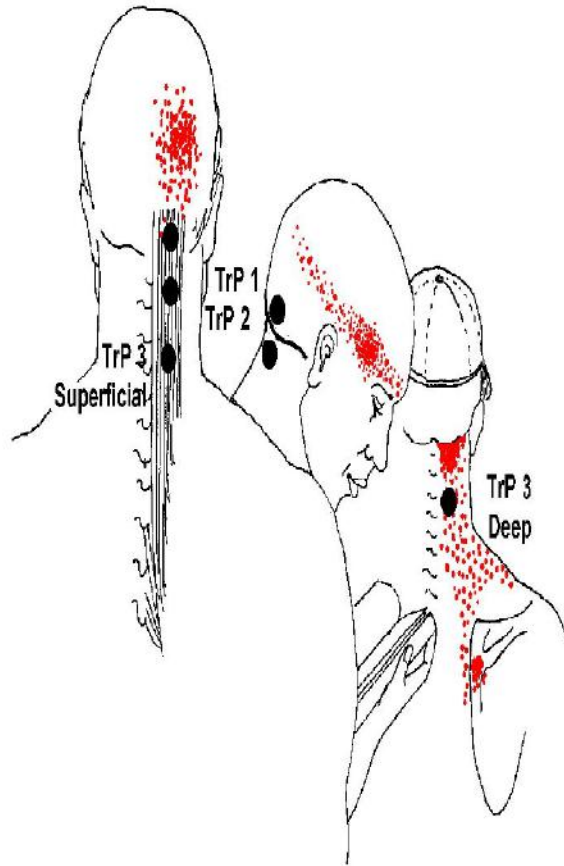


## عضلات نیم خاری (Semispinalis)



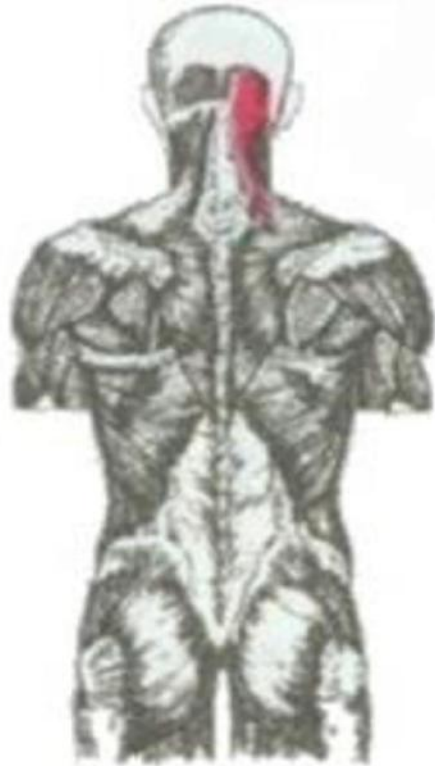این عضلات به صورت رشته های مایل از زائده شوکی مهره ها به زائده های عرضی مهره های پایینتر متصل می شوند. این عضلات در پشت گردن و بالای کمر به صورت عمقی قرار گرفته اند و قابل لمس نیستند.

## عضله نیم خاری راسی (Semispinalis Capitis)



از زائده عرضی پنج یا شش مهره فوقانی پشتی  
و چهار مهره تحتانی شروع شده و به استخوان  
پس سری ختم می شود.

عمل: باز کننده سر (Extension)



## نیم خاری گردنی (Semispinalis Cervicis)

از زائده عرضی پنج یا شش مهره پشتی فوقانی و چهار مهره گردنی تحتانی شروع شده و به زائده شوکی دومین تا پنجمین مهره گردنی ختم می شود.

عمل: باز کردن و چرخش ستون مهره ها در ناحیه پشتی و گردنی است. (Extension and Rotator)

## عضلات حرکت دهنده عمقی و خلفی ستون مهره ها (Deep Posterior muscles)

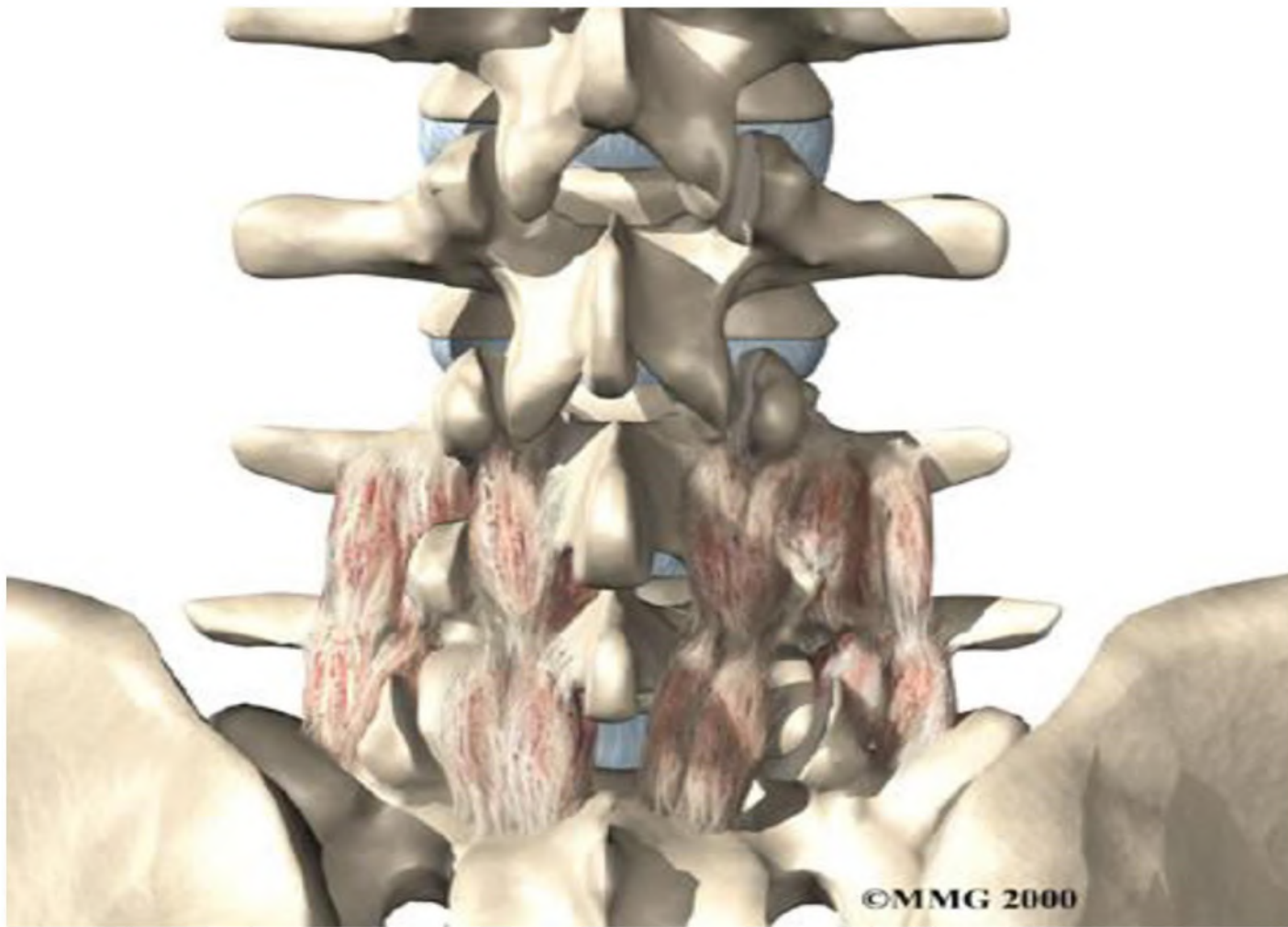
1- عضلات بین خاری (Interspinalis): تقویت کننده ستون مهره ها

2- چرخش دهنده های ستون مهره ها : 1- چرخاننده های بلند (Rotator longus)  
2- چرخاننده های کوتاه (Rotator Brevis)

انقباض طرفی هر گروه بدن را به همان سمت چرخش می دهد

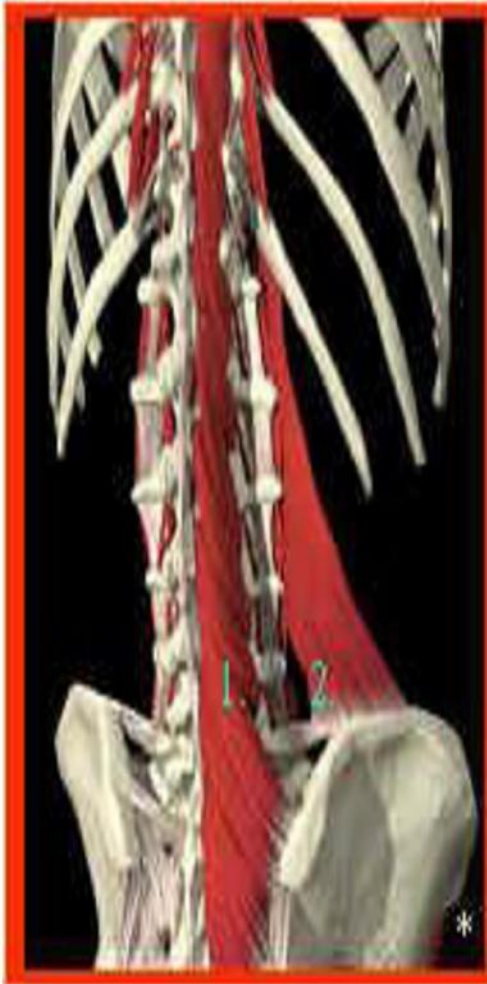3- عضلات چند سر (Multifidus): باز کننده و چرخش دهنده ستون فقرات به طرفین  
(Extensor and rotator)

4- عضلات بین عرضی (Intertransversus): باز کننده و چرخش دهنده ستون فقرات به طرفین  
(Extension and Rotator)



©MMG 2000

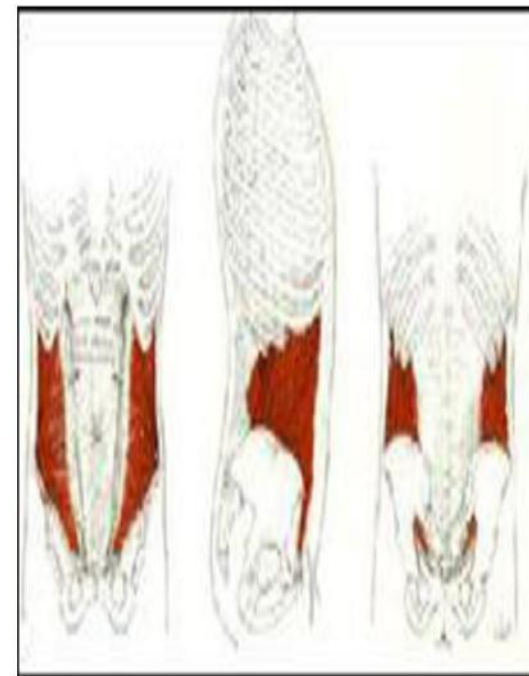
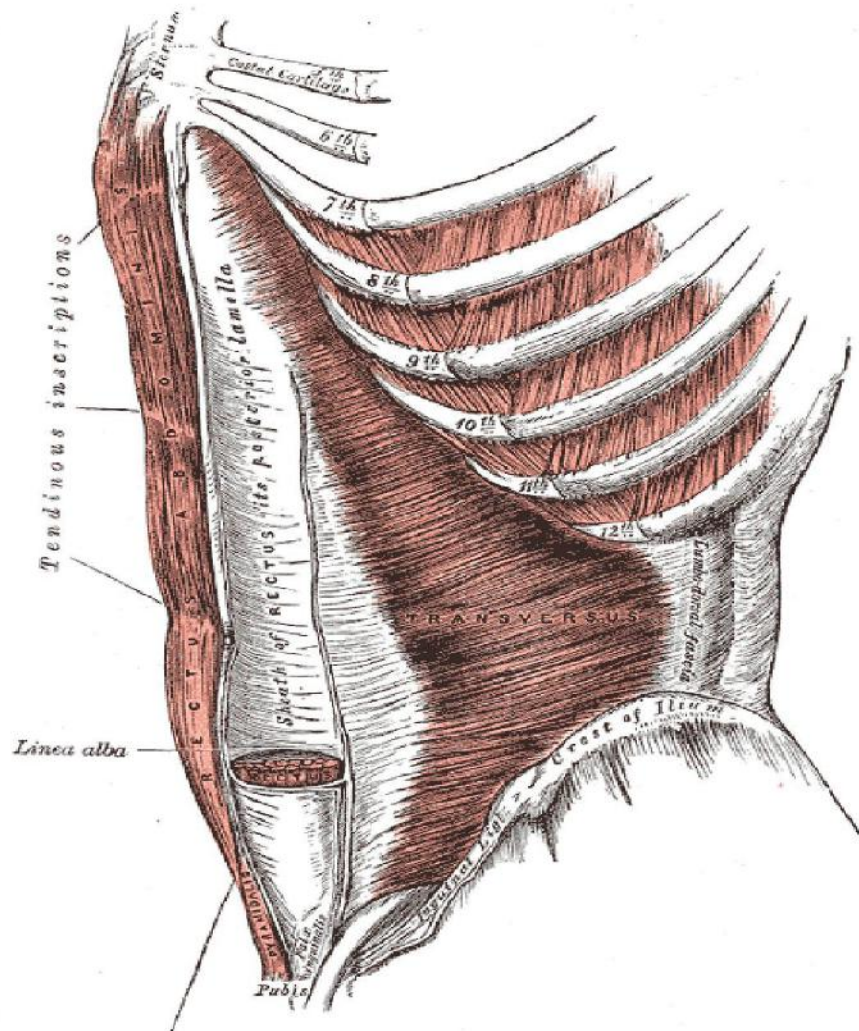
## عضله مربع کمری (Quadratus Lumborum)



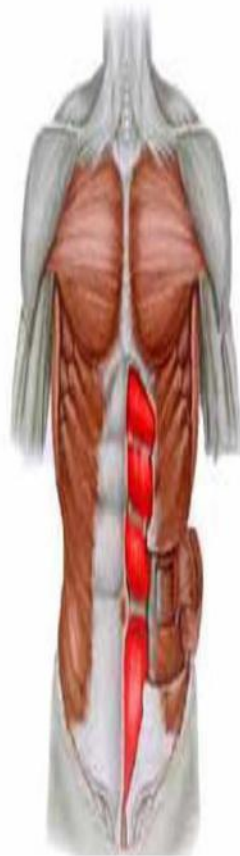عمل	سرمتحرک	سرثابت
در هر دو طرف ثابت کننده ستون مهره ها و در یک طرف تا شدن جانبی (lateral flexion)	دوازدهمین دنده و زائده های عرضی چهار مهره کمری	تاج خاصره ای استخوان خاصره

این عضله در طرفین ستون مهره ها قرار گرفته است و همچنین با کشیدن آخرین دنده به پایین به عمل بازدم تنفسی کمک می کند.

## عضلات ناحیه شکم (Abdominis)



## راست شکمی (Rectus Abdominis)

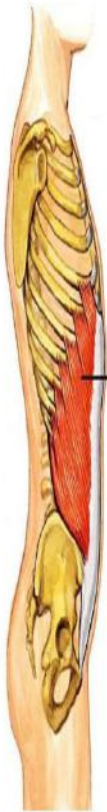

عمل	سرمتحرک	سرثابت
هر دو طرف: تا شدن ستون مهره ها یک طرف: تا شدن جانبی ستون مهره ها (Flexion, lateral Flexion)	غضروف دنده ای پنجم، ششم و هفتم دنده ها	لبه فوقانی استخوان عانه

این عضله در ناحیه سطحی شکم قرار گرفته است و بین جناغ سینه و استخوان عانه قابل لمس می باشد.

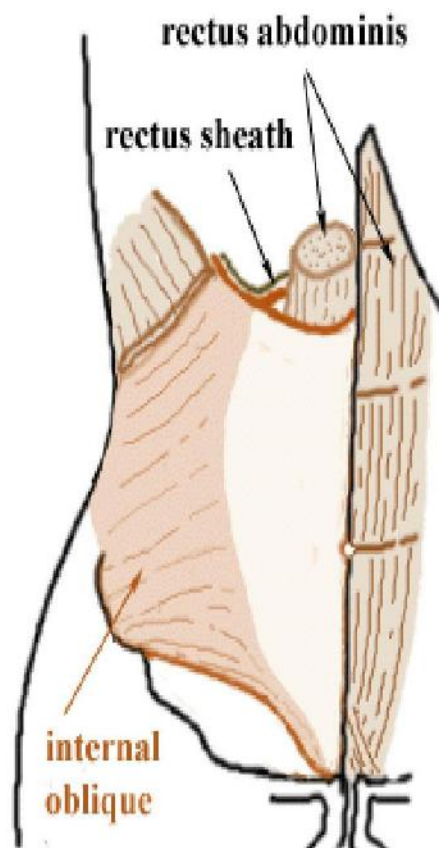


## مایل بزرگ (خارجی) (External Oblique)



عمل	سر متحرک	سر ثابت
هر دو طرف تا شدن ستون مهره ها و یک طرف تا شدن جانبی و چرخش ستون مهره ها به طرفین (flexion, Lateral Flexion Rotator)	هشت دنده پایینی	سطح قدامی تاج خصره

در جلو و کنار شکم و در دو طرف عضله راست بزرگ قرار گرفته است و قابل لمس نمی باشد.

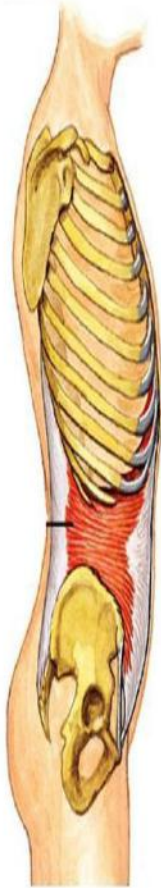

## عضله مایل کوچک (داخلی) (Internal Oblique)

عمل	سر متحرک	سر ثابت
در هر دو طرف تا شدن و در یک طرف تا شدن جانبی ستون مهره ها (Flexion, lateral Flexion)	غضروفهای چهار دنده پایینی قفسه سینه و تاندون بین دو عضله راست بزرگ	بخش قدامی تاج خاصره ای

این عضله در زیر عضله مایل بزرگ قرار گرفته است.

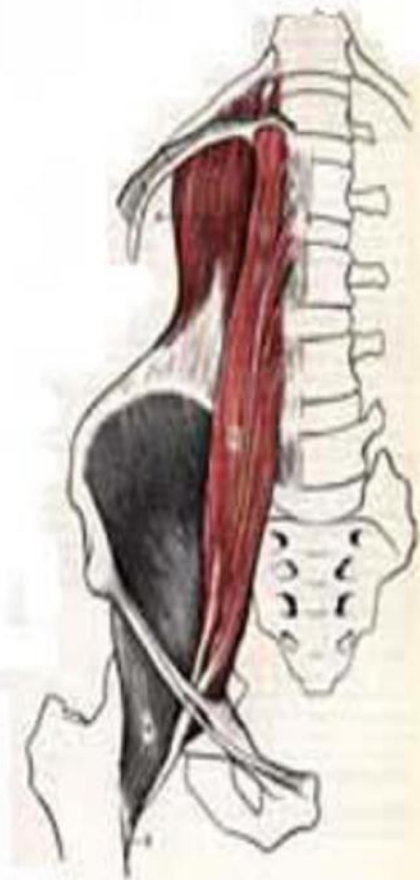## عضله عرضی شکمی (Transversus abdominis)



عمل	سرمتحرک	سرثابت
کشش دیواره شکم و کمک به بازدم تنفسی	نوار وتری جلوی شکم	لبه داخلی تاج خاصره و سطح غضروف های شش دنده پایینی قفسه سینه

این عضله به صورت رشته های عضلانی به طور افقی در کنار پهلوها قرار گرفته است.

## عضله سوئز کوچک (Psoas)



عمل	سرمتحرک	سرثابت
در هر دو طرف ثابت کننده ستون مهره ها یک طرف تا شدن جانبی ستون مهره ها (lateral Flexion)	بخش خلفی استخوان عانه	جسم مهره ای مهره اول کمری و آخر پشتی

به طور عمقی در ناحیه حفره شکمی قرار گرفته است و قابل لمس نمی باشد.

